Partielle Trisomie 21q und DOWN-Syndrom

Imma Rost

1980

Digitized by the Internet Archive
in 2026

https://archive.org/details/IA41549007_0034

Aus der Kinderpoliklinik der Universität München
Direktor: Prof. Dr. H. Spiess

Partielle Trisomie 21q
und DOWN-Syndrom

Inaugural-Dissertation
zur Erlangung der Doktorwürde in der gesamten Medizin
an der Ludwig-Maximilians-Universität zu München

vorgelegt von
Imma Rost
aus
Feldafing

1980

UNIV.
LEIDEN
BIBL.

Mit Genehmigung des Fachbereichs Medizin der
Universität München

Berichterstatter: Prof. Dr. med. J.-D. Murken
Mitberichterstatter: Prof. Dr. med. H. Spiess
Dekan: Prof. Dr. med. W. Spann
Tag der mündlichen Prüfung: 27. November 1980

Meinen Eltern

INHALTSVERZEICHNIS

		Seite
1.	EINLEITUNG	1
2.	LITERATUR ZUR PROBLEMATIK	2
2.1.	Zytogenetik	2
2.1.1.	Chromosomen	2
2.1.2.	Zellteilungen	3
2.1.3.	Zytogenetische Technik	4
2.1.3.1.	Zellkulturen	4
2.1.3.2.	Präparation	4
2.1.3.3.	Färbungen	4
2.1.3.4.	Nomenklatur	5
2.1.3.5.	Grundlagen der Chromosomenbanden	7
2.1.4.	Chromosomenaberrationen	8
2.1.4.1.	Numerische Chromosomenaberrationen (Aneuploidien)	8
2.1.4.2.	Strukturelle Aberrationen	9
2.1.4.2.1.	Translokationen	9
2.1.4.2.1.1.	Robertson'sche Translokation	9
2.1.4.2.1.2.	Reziproke Translokation	12
2.1.4.2.1.3.	Tandem-Translokation	12
2.1.4.2.2.	Inversion	13
2.1.4.2.2.1.	Parazentrische Inversion	13
2.1.4.2.2.2.	Perizentrische Inversion	13
2.1.5.	Verhalten von abnormen Chromosomen in der Meiose	13
2.1.5.1.	Segregationsweisen bei der Robertson'schen Translokation	13
2.1.5.1.1.	Alternierende Segregation	13
2.1.5.1.2.	Adjacent-Segregation	14
2.1.5.2.	Segregationsweisen bei der Reziproken Translokation	14
2.1.5.2.1.	Alternierende Segregation	14
2.1.5.2.2.	Adjacent-Segregation	14
2.1.5.3.	Inversion	14
2.1.5.4.	Empirisches Risiko für unbalancierte Nachkommen bei Trägern balancierter Chromosomenaberrationen	18

Seite

2.2.	DOWN-Syndrom	18
2.2.1.	Körperliche Auffälligkeiten	19
2.2.1.1.	Kopf und Hals	19
2.2.1.1.1.	Schädel	19
2.2.1.1.2.	Augen	19
2.2.1.1.3.	Nase	19
2.2.1.1.4.	Ohren	19
2.2.1.1.5.	Mund	22
2.2.1.1.6.	Hals	22
2.2.1.2.	Rumpf	22
2.2.1.2.1.	Skelett	22
2.2.1.2.2.	Muskulatur	24
2.2.1.2.3.	Haut	24
2.2.1.2.4.	Innere Organe	24
2.2.1.2.4.1.	Herz	24
2.2.1.2.4.2.	Lungen	24
2.2.1.2.4.3.	Verdauungstrakt	25
2.2.1.2.4.4.	Genitale und sekundäre Geschlechtsmerkmale	25
2.2.1.3.	Extremitäten	26
2.2.1.3.1.	Hände	26
2.2.1.3.2.	Füße	26
2.2.1.4.	Hautleisten	26
2.2.1.4.1.	Allgemeines	26
2.2.1.4.2.	Topographie	28
2.2.1.4.2.1.	Hände	28
2.2.1.4.2.2.	Füße	28
2.2.1.4.3.	Muster	28
2.2.1.4.3.1.	Hände	28
2.2.1.4.3.2.	Füße	33
2.2.2.	Laboranalysen	34
2.2.2.1.	Blutbild	34
2.2.2.2.	Stoffwechsel	35
2.2.2.3.	Immunologie	35
2.2.3.	Körperliche und geistige Entwicklung; Statur	36
2.2.3.1.	Körperliche und geistige Entwicklung	36
2.2.3.2.	Statur	40

Seite

2.2.4.	Zytogenetik	40
2.2.4.1.	Allgemeines, Nomenklatur	40
2.2.4.2.	Freie Trisomie 21	41
2.2.4.3.	Translokationstrisomie	42
2.3.	DOWN-Syndrom und partielle Trisomie 21q	43
3.	PROBLEMATIK	44
4.	MATERIAL UND METHODEN	45
4.1.	Eigene Fallbeschreibungen: angewandte Methoden	45
4.1.1.	Zellkulturen	45
4.1.1.1.	Lymphozytenkultur	45
4.1.1.2.	Amnionzellkultur	46
4.1.1.3.	Fibroblastenkultur	47
4.1.2.	Färbemethoden	48
4.1.2.1.	G-Banden	48
4.1.2.2.	R-Banden	48
4.1.3.	Erstellung von Karyogrammen	49
4.2.	Literatur	50
4.2.1.	Auswahlkriterien	50
4.2.2.	Auswertung der Literatur	50
4.2.2.1.	Klassifizierung der Fallberichte	50
4.2.2.2.	Äußere Auffälligkeiten der Patienten	53
5.	ERGEBNISSE	54
5.1.	Fallbeschreibungen	54
5.1.1.	Patient I. B. 731219	54
5.1.2.	Patient T. F. 730414	69
5.2.	Ergebnisse der Literaturauswertung von partieller Trisomie 21q	80
5.2.1.	Trisomie des ganzen Chromosoms 21 mit Ausnahme der Telomerregion 21q	81
5.2.1.1.	Typisches DOWN-Syndrom bei Tandem-Translokationen	81
5.2.1.2.	"Atypisches" DOWN-Syndrom bei Tandem-Translokationen	82
5.2.2.	Proximale Trisomie 21q (21pter→q21)	86

Seite

5.2.3.	Distale Trisomie 21q (21q21→qter)	93
5.2.3.1.	Distale Trisomie 21q mit Bruchpunkt innerhalb 21q21	93
5.2.3.1.1.	Typisches DOWN-Syndrom	93
5.2.3.1.2.	Atypisches DOWN-Syndrom	96
5.2.3.2.	Distale Trisomie 21q mit Bruchpunkt in 21q2200	97
5.2.4.	Trisomie 21 unter Ausschluß der dunklen G-Bande 21q21	101
5.2.5.	Klinisches Bild bei distaler Trisomie 21q	104
5.2.5.1.	Schwangerschaftsverlauf und Daten bei der Geburt	105
5.2.5.2.	Phänotypstigmatisierung (Dysmorphiezeichen und Fehlbildungen)	105
5.2.5.3.	Körperliche und geistige Entwicklung	114
6.	DISKUSSION	116
6.1.	Klinik	116
6.1.1.	Variabilität der Ausprägung des DOWN-Syndroms	116
6.1.1.1.	Typische Musterkombination der Hautleisten	116
6.1.1.2.	Typische Kombination der körperlichen Merkmale	116
6.1.1.3.	Typische Kombination der geistigen und psychomotorischen Merkmale	119
6.1.2.	In der Literatur als "atypisch" oder "milder" bezeichnete Fälle von DOWN-Syndrom	120
6.1.3.	Zusammenfassung	123
6.2.	Zytogenetik	124
6.2.1.	Genauigkeit der zytogenetischen Methoden, und Interpretationsmöglichkeiten	124
6.2.2.	Abgrenzung des "mongoloiden" Segments	125
6.2.3.	Beeinflussung des DOWN-Syndrom-Phänotyps durch translokationsbedingte zusätzliche Imbalancen	127
6.2.4.	Zusammenfassung	127
7.	ZUSAMMENFASSUNG	128
	LITERATURVERZEICHNIS	129
	ABBILDUNGSVERZEICHNIS	134
	TABELLENVERZEICHNIS	136

1. EINLEITUNG

Neuere Untersuchungen haben gezeigt, daß das Krankheitsbild des DOWN-Syndroms (Mongolismus) nicht nur durch eine freie Trisomie des Chromosoms 21 hervorgerufen wird, sondern daß bereits die Trisomie eines kleinen Segmentes im langen Arm genügt, (partielle Trisomie 21q), um das Krankheitsbild auszuprägen.

In mehreren Arbeiten war darauf hingewiesen worden, daß es sich bei partieller Trisomie 21 um untypische oder leichtere Formen des DOWN-Syndroms handeln könnte.

In dieser Arbeit werden zwei neue Fälle von partieller Trisomie 21 vorgestellt. Die Phänotyp-Merkmale dieser und der in der Literatur beschriebenen Fälle sollen unter Berücksichtigung der Länge des trisomen Segmentes analysiert werden.

2. LITERATUR ZUR PROBLEMATIK

2.1. Zytogenetik

2.1.1. Chromosomen

Der Begriff "Chromosom", d.h. "färbbarer Körper", wurde 1888 von Waldeyer geprägt. Seit Anfang dieses Jahrhunderts weiß man, daß sie Träger der Erbanlagen sind; seit etwa Mitte der fünfziger Jahre kennt man die genaue Chromosomenzahl des Menschen, nämlich 46 Chromosomen. Körperzellen haben einen diploiden Chromosomensatz, d.h. 22 Autosomenpaare und zwei Geschlechtschromesomen; bei der Frau zwei X-Chromosomen, beim Mann ein X- und ein Y-Chromosom.

Keimzellen (Gameten) tragen einen einfachen Chromosomensatz, d.h. sie sind haploid. Eine weibliche Keimzelle hat 22 einzelne Autosomen und ein X-Chromosom; eine männliche Keimzelle hat 22 Autosomen und ein X- oder ein Y-Chromosom.

Die Chromosomen bestehen aus Desoxyribonucleinsäure (DNS), Histonen (basische, niedermolekulare Proteine) und Nicht-Histon-Proteinen.

Die Feinstruktur des fadenförmigen DNS-Moleküls ist eine strickleiterähnliche Doppelspirale (a-Helix), deren Längsachsen aus Desoxyribose und Phosphorsäure, und deren Querstreben aus den Basenpaaren Adenin-Thymin und Guanin-Cytosin bestehen.

Je drei Basen bilden eine Informationseinheit, die über eine Ribonucleinsäure- (RNS)-Zwischenstufe den Einbau einer bestimmten Aminosäure in eine Polypeptidkette codiert.

Vor jeder Zellteilung findet eine identische Reduplikation der DNS statt. Dabei öffnen sich die Wasserstoffbrücken zwischen den Basen, und zu jedem der beiden Einzelstränge wird durch Anlagerung der komplementären Basen mit Desoxyribose und Phosphorsäure (Nucleotide) ein neuer komplementärer Strang gebildet. Damit wird die Erbmasse unter Erhaltung des genetischen Codes vor der Zellteilung verdoppelt. In der Mitose wird dann das Erbmaterial zu gleichen Teilen an die Tochterzellen weitergegeben.

Die DNS im Zellkern ist eng mit Histonen assoziiert; die Histone

stellen dabei kugelartige Gebilde dar, die von der DNS spiralförmig umgeben sind (Nucleosomen), so daß ein perlschnurartiges Gebilde entsteht.

Wie aus dieser Grundstruktur die lichtmikroskopisch sichtbaren Chromosomen aufgebaut sind, ist heute noch nicht bekannt.

2.1.2. Zellteilungen

Bei der Teilung einer Körperzelle (Mitose) entstehen zwei Tochterzellen, die jeweils einen diploiden Chromosomensatz aufweisen. Durch die Verdopplung der Erbsubstanz sind die Chromosomen vor der Mitose in zwei Chromatiden längsgeteilt, die am Zentromer zusammengehalten werden, bis sie in der Teilungsphase durch die am Zentromer ansetzenden Spindelfasern getrennt werden. Die Tochterzellen erhalten also von jedem Chromosom eine Chromatide.

Die Zellteilung, aus der die Gameten hervorgehen (Meiose), besteht aus zwei Teilungsschritten. Der erste Schritt ist die Reduktionsteilung. Dabei werden nach erfolgter Reduplikation der ursprünglich diploiden Keimzellen (Oogonien, Spermatogonien) die homologen Chromosomen auf zwei Tochterzellen verteilt, so daß jede von jedem Homologen nur eines erhält, dieses jedoch im verdoppelten Zustand (2-Chromatid-Stadium). Der zweite Schritt entspricht einer mitotischen Teilung (Äquationsteilung), bei der die zwei Chromatiden von den Spindelfasern getrennt werden.

Beim Mann entstehen durch die Meiose aus einer Spermatogonie vier befruchtungsfähige, haploide Samenzellen; bei der Frau aus einer Oogonie eine befruchtungsfähige, haploide Eizelle, die fast alles Zytoplasma erhält, während die drei anderen Tochterzellen als sogenannte Polkörperchen abgeschnürt werden.

Zu Beginn der Meiose (Prophase) legen sich die homologen Chromosomen aneinander; sie bilden die sogenannten Bivalente. Dabei werden gleiche Stücke zwischen beiden Homologen ausgetauscht (Chiasma, Crossing over). Störungen bei der Homologenpaarung oder dem Crossing over durch Strukturanomalien können zu Fehlverteilungen ganzer Chromosomen oder Chromosomensegmente führen (s. 2.1.4., 2.1.5.).

2.1.3. Zytogenetische Technik

2.1.3.1. Zellkulturen

Chromosomen sind am besten in der Mitose, im Stadium vor dem Auseinanderweichen der Chromatiden (Metaphase) darstellbar, da sie zu diesem Zeitpunkt maximal kontrahiert sind.

Für klinisch-genetische Untersuchungen züchtet man v.a. Lymphozyten aus dem peripheren Blut, Fibroblasten, und Amnionzellen aus dem Fruchtwasser.

Zur Gewinnung von Mitosen aus Lymphozyten ist eine Behandlung mit mitogenen Substanzen, z.B. Phytohämagglutinin (PHA), notwendig. Fibroblasten und Amnionzellen dagegen teilen sich in Kultur spontan. Die Zellen werden bei 37°C bebrütet, dann wird ein Mitosegift, z.B. Colchizin aus Herbstzeitlosen, zugegeben. Die Zellteilung bleibt dann im Metaphasestadium stehen; die Chromosomen können präpariert werden.

2.1.3.2. Präparation

Die Präparation erfolgt in zwei Schritten. Zuerst läßt man die Zellen durch Einwirken einer hypotonen Lösung (z.B. Aqua dest.) quellen, dann erfolgt die Fixierung (z.B. mit Methanol-Eisessig). Danach können Färbungen vorgenommen werden.

2.1.3.3. Färbungen

Bis etwa 1970 existierten nur Färbemethoden, bei denen die Chromosomen gleichmäßig dunkel angefärbt wurden (z.B. Giemsa, Orcein). Man teilte die Chromosomen der Größe nach in sieben Autosomengruppen (A(1-3), B(4,5), C(6-12), E(16-18), F(19, 20), G(21,22)) ein. Die Geschlechtschromosomen X und Y waren nicht mit Sicherheit von den Autosomen zu unterscheiden (X in der C-Gruppe, Y in der G-Gruppe).

Ein anderer früher Versuch der Chromosomenidentifizierung war die Methode der Autoradiographie, bei der nach radioaktiver Markierung während der späten DNS-Reduplikationsphase einzelne Chromosomenabschnitte, je nach dem Zeitpunkt ihrer Replikation, mit Silberkörnern beladen werden.

Diese "konventionellen" Techniken haben an Bedeutung verloren, weil man damit weder alle Chromosomen genau identifizieren, noch

feinere Strukturumbauten erkennen konnte.

Die heutigen diagnostischen Möglichkeiten der klinischen Zytogenetik beruhen auf den Bandenfärbungen, die seit etwa 1971 durchführbar sind.

Man unterscheidet Quinacrin- (Q), Giemsa- (G), und "Reverse"- (R) Banden, die bestimmte Chromosomensegmente dunkel oder hell anfärben. Bei Q- und G- Banden erscheinen jeweils gleiche Abschnitte stark fluoreszierend (Q) bzw. dunkel gefärbt (G), oder schwach fluoreszierend bzw. hell gefärbt. Die R-Bandenfärbung ergibt ein"Spiegelbild" der Q- und G- Bandenfärbung: schwach angefärbte G- Banden sind bei der R- Bandentechnik stark angefärbt, und umgekehrt.

Die Telomer (T)- Färbung stellt eine Variante der R- Bandenfärbung dar; dabei werden nur die distalen Bereiche bestimmter Chromosomen stark angefärbt.

Mit den Zentromer (C)- Banden werden die Zentromerregionen der Chromosomen, sowie das zentromernahe Heterochromatin am langen Arm der Chromosomen 1, 9 und 16, und der distale Langarmabschnitt des Y- Chromosoms angefärbt.

Die Bandenfärbungen ergeben ein für jedes Chromosomenpaar charakteristisches Bandenmuster. Bei Aberrationen ermöglichen sie die Identifizierung überzähliger oder fehlender Chromosomen (numerisch Aberrationen). Auch überzählige oder fehlende Chromosomensegmente (unbalancierte Strukturaberrationen) bzw. Austausch oder Umbau von Chromosomenabschnitten ohne Segmentverlust (balancierte Strukturaberrationen) können identifiziert werden.

2.1.3.4. Nomenklatur

Die Nomenklatur der durch die o.g. Färbungen sichtbaren Chromosomenbanden wurde auf der Pariser Konferenz (1971) festgelegt.

Jedes Chromosomenpaar hat eine Identifikationszahl von 1 bis 22; dabei wird mit abnehmender Größe durchnumeriert. Die Bezeichnungen X und Y für die Geschlechtschromosomen wurden beibehalten.

Das einzelne Chromosom wird in Langarm (q)- und Kurzarm (p)-Abschnitte unterteilt, die durch Telomer- und Zentromerregion begrenzt sind. Die Arme werden durch charakteristische Banden,

sogenannte "Landmarken", in Regionen unterteilt, die vom Zentromer in Richtung Telomer numeriert werden. Die Regionen sind wiederum in einzelne Banden unterteilt, die innerhalb der Region von zentral nach distal numeriert werden. Die "Landmarken" werden jeweils als erste Bande der distalen Region gezählt (s. Abb. 1)

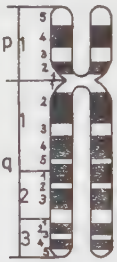

Abb. 1: Schema der Chromosomenbanden nach der Paris- Nomenklatur am Beispiel des Chromosoms Nr. 5 (G-Banden)

Ferner wurden einheitliche Karyotyp- Schreibweisen festgelegt, von denen die wichtigsten im folgenden wiedergegeben werden sollen.

Zuerst wird die Chromosomenzahl, dann die Konstellation der Geschlechtschromosomen angegeben; bei Aberrationen folgt deren Beschreibung. Bei Mosaiken werden die einzelnen Zellinien jeweils durch einen Strich getrennt angeführt.

Ein Pluszeichen vor einem Chromosom bedeutet, daß es überzählig ist, z.B.:

47,XY,+21 (= freie Trisomie 21)

Ein Plus oder Minus hinter einem Chromosomenarm bedeutet, daß der Arm verlängert bzw. verkürzt ist, z.B.:

46,XY,5p- (= Cri-du-chat-Syndrom)

Liegt eine Translokation vor, so wird ein "t" vor die in Klammern angegebenen beteiligten Chromosomen gesetzt; werden die Bruchpunkte mit angegeben, stehen sie in einer zweiten Klammer. Dabei wird zuerst der betroffene Chromosomenarm, dann die Region, schließlich die Bande genannt, z.B.:

46,XX,t(2;21)(q36;q21)

Eine genauere Beschreibung der Translokationschromosomen ist möglich, indem man sie von der einen Telomerregion zur anderen

wie folgt darstellt, wobei Brüche und Wiedervereinigungen mit Doppelpunkten angezeigt werden, z.B.:

46,XX,t(2;21)(2pter→2q36::21q21→21qter)
(21pter→21q21::2q36→2qter)

Handelt es sich um eine reziproke Translokation, kann statt "t" auch"rcp" geschrieben werden. Liegt eine Inversion vor, wird die Bezeichnung "inv" vor das betreffende Chromosom gesetzt.

Liegt ein von einem Elternteil ererbtes strukturell verändertes Chromosom vor, so wird ihm die Bezeichnung "der" (Derivat) vorangestellt. Über die Herkunft einer Chromosomenaberration geben die Bezeichnungen "mat" (mütterlich) und "pat" (väterlich) Auskunft, die der Beschreibung der Aberration angefügt werden, z.B.:

47,XY,+der(21),t(4;21)mat

In einer Ergänzung zur Paris-Nomenklatur (Supplement, 1973) werden u.a. Empfehlungen für die Schreibweise von Bruchpunkten innerhalb einer Bande gegeben. Dabei gibt es zwei Möglichkeiten. Bei der ersten wird die Bande in zehn Abschnitte unterteilt. Liegt ein Bruchpunkt am Bandenanfang, wird der Bandennummer "00" angehängt, befindet sich ein Bruchpunkt in der Bandenmitte, wird "05" angefügt, z.B.:

15q2100 (Bruchpunkt am Anfang der dunklen G-Bande q21)

Bei der zweiten Schreibweise werden sichtbare Unterbanden von proximal nach distal durchnumeriert, wobei diese Unterbandennummer an die der Bande angefügt wird, z.B.:

21q22.1, q22.2, q22.3

Außerdem werden Kurzschreibweisen für die Bandenfärbemethoden genannt. Dabei wird zuerst der Bandentyp, dann die angewandte Methode, dann der Farbstoff genannt, z.B.:

RHG = R-Banden durch Hitzedenaturierung unter Verwendung von Giemsa

2.1.3.5. Grundlagen der Chromosomenbanden

Was die Chromosomenbanden eigentlich darstellen, ist noch nicht geklärt. Teilweise werden sie durch unterschiedliche Zusammensetzung der DNS hervorgerufen. Hochrepetitive DNS-Abschnitte,

d.h. Bereiche, in denen bestimmte Basensequenzen vielfach wiederholt werden, erscheinen beispielsweise in C-Bandenfärbungen dunkel.

Möglicherweise besteht auch ein Zusammenhang zwischen Intensität der Anfärbung und der Aktivität einzelner Chromosomenabschnitte. Man vermutet z.B., daß das stark anfärbbare"Heterochromotin" der G-Banden im Gegensatz zum schwach angefärbten "Euchromatin" genetisch inaktiveres Material enthält.

2.1.4. Chromosomenaberrationen

Sieht man von den Polyploidien, d.h. Vervielfältigung des gesamten Chromosomensatzes, ab, so lassen sich alle Chromosomenaberrationen, sowohl die numerischen als auch die strukturellen, auf Monosomien oder Trisomien (in seltenen Fällen auch Tetra- oder Polysomien) einzelner Chromosomen oder Chromosomensegmente zurückführen.

Aberrationen entstehen meist während der Gametogenese (meiotisch); sie betreffen also, wenn eine lebensfähige Zygote entsteht, alle Zellen des aus dieser Zygote hervorgegangenen Individuums. Aberrationen, die erst nach der Befruchtung im Mehrzellenstadium entstehen,(mitotisch), führen zu den sogenannten Mosaiken, d.h. einzelne Zellinien weichen in ihrer Chromosomenkonstellation von der ursprünglich angelegten ab.

2.1.4.1. Numerische Chromosomenaberrationen (Aneuploidien)

Unter diesem Oberbegriff werden alle Abweichungen von der normalen Chromosomenzahl zusammengefaßt. Hier sind v.a. die freien Trisomien und Monosomien eines ganzen Chromosoms (oder seltener eines Chromosomensegmentes) zu nennen. Beide entstehen durch Fehlverteilungen in der Meiose. Trisomien entstehen immer durch die sog. Non-disjunction; dabei werden die homologen Chromosomen nicht getrennt. Die eine Tochterzelle bekommt also beide Homologen, und ist damit nach der Befruchtung trisom, die andere bekommt keines der beiden, und ist daher nach der Befruchtung monosom. Monosomien können darüberhinaus auch durch Chromosomenverlust entstehen.

Solche Aberrationen entstehen fast immer de novo; sie sind also nicht vererbt, es sei denn, der Träger oder die Trägerin erreicht

das fortpflanzungsfähige Alter und bekommt selbst Kinder. Bei der Trisomie 21, dem DOWN-Syndrom, sind einige Fälle bekannt, bei denen eine mongoloide Frau auch mongoloide Kinder bekam.

Polysomien der Gonosomen und einzelner Autosomen sind mit dem Leben vereinbar. Autosomale Trisomien ergeben meist charakteristische Syndrome. Am häufigsten ist das DOWN-Syndrom (Trisomie 21), etwas seltener sind das EDWARDS-Syndrom (Trisomie 18) und das PÄTAU-Syndrom (Trisomie 13).

Autosomale Monosomien galten früher als nicht lebensfähig; inzwischen wurde z.B. für das Chromosom 21 in seltenen Fällen eine Monosomie festgestellt. Im Gegensatz dazu ist die gonosomale Monosomie (45,X) häufig, und führt zum TURNER-Syndrom.

2.1.4.2. Strukturelle Aberrationen

Sie betreffen Teilstücke eines oder mehrerer Chromosomen und können zu partiellen Monosomien oder Trisomien führen. Obwohl es für strukturelle Aberrationen nahezu unzählige Möglichkeiten gibt, existieren auch hier spezifische Syndrome, die relativ häufig vorkommen. Als Beispiel dafür kann man das Cri-du-chat-Syndrom anführen, dem eine partielle Monosomie 5p zugrunde liegt.

Der Träger einer Aberration ist balanciert, wenn seine Erbmasse unverändert geblieben, d.h. weder mehr noch weniger Chromosomenmaterial als im Normalfall vorhanden ist. Der Phänotyp ist in diesem Fall unauffällig.

Ein unbalancierter Zustand liegt vor, wenn Bruchstücke von Chromosomen fehlen oder überzählig sind (partielle Monosomien oder Trisomien).

Der Träger einer Aberration kann diese sowohl balanciert als auch unbalanciert vererben (s. 2.1.5.).

Die wichtigsten Strukturaberrationen sind die Translokationen und die Inversionen.

2.1.4.2.1. Translokationen (Abb.2)

Bei der Translokation kann man drei Formen unterscheiden:

2.1.4.2.1.1. Robertson'sche Translokation

Bei der Robertson'schen Translokation (Erstbeschreiber Robertson, 1916), auch Zentrische Fusion genannt, verschmelzen zwei akrozen-

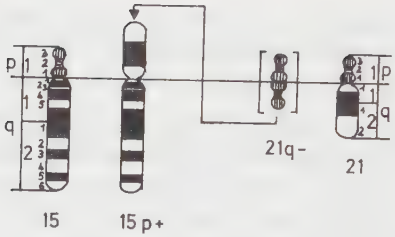

1. Robertson'sche Translokation

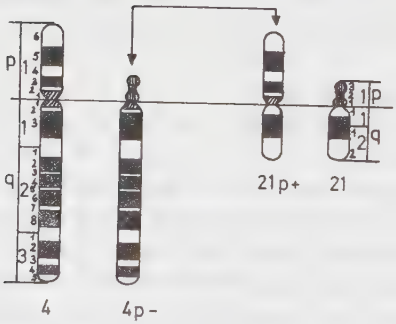

2. Reziproke Translokation

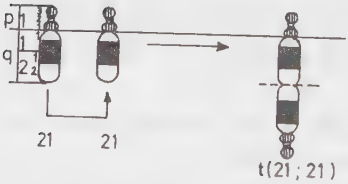

3. Tandem-Translokation

Abb. 2: Schematische Darstellung der verschiedenen Translokationsformen

1. Parazentrische Inversion am Chromosom Nr. 8

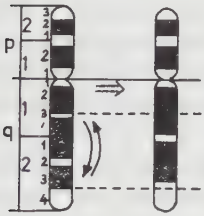

2. Perizentrische Inversion am Chromosom Nr. 2

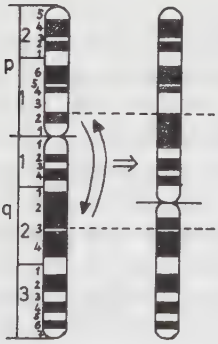

Abb. 3: Schematische Darstellung der parazentrischen und der perizentrischen Inversion

trische Chromosomen (13, 14, 15; 21,22) im Zentromer oder in unmittelbarer Nähe des Zentromers miteinander; die kurzen Arme gehen dabei verloren. Hier tritt also ein Verlust von Chromosomenteilen ein, der sich aber nicht phänotypisch auswirkt; d.h. auf den kurzen Armen akrozentrischer Chromosomen scheinen keine phänotypisch wirksamen Gene zu liegen. Durch radioaktive Markierung hat man festgestellt, daß an der DNS der kurzen Arme dieser Chromosomen die ribosomale RNS synthetisiert wird. Bei Menschen mit Verlusten oder Trisomien dieser Abschnitte wird die r-RNS-Produktion durch die Kurzarmregion der anderen akrozentrischen Chromosomen kompensiert (Zankl et al., 1973)

2.1.4.2.1.2. Reziproke Translokation

Bei der reziproken Translokation findet zwischen zwei Chromosomen ein gegenseitiger Austausch von Bruchstücken statt. Im Gegensatz zur Robertson'schen Translokation kommt es hier im balancierten Zustand nicht zum Verlust von Chromosomenmaterial.

2.1.4.2.1.3. Tandem-Translokation

Auch die Tandem-Translokation findet, wie die Robertson'sche Translokation, vorzugsweise zwischen akrozentrischen Chromosomen statt. Dabei verschmelzen die Distalenden des einen Chromosoms entweder mit den Distalenden der langen Arme oder dem Zentromer des anderen Chromosoms. Da man annimmt, daß sich ein translozierter Abschnitt nicht an ein unverändertes, "heiles" Chromosom heftet, ist zu vermuten, daß bei beiden Chromosomen einer Tandem-Translokation (mit Verschmelzung der beiden Distalenden) ein Bruch im Telomerbereich entsteht, und daß deshalb nach der Verbindung an beiden Telomerregionen Verluste auftreten. Das Ausmaß und die phänotypischen Effekte dieser terminalen Verluste sind schwer festzustellen.

Tandem-Chromosomen können monozentrisch oder dizentrisch sein. Dizentrische haben zwei sichtbare Zentromere; bei monozentrischen liegt in der G-Bandenfärbung nur ein Zentromer vor; in der C-Bandenfärbung läßt sich häufig dunkles Zentromer-Heterochromatin an der Stelle des zweiten - unterdrückten - Zentromers nachweisen.

2.1.4.2.2. Inversionen (Abb. 3)

Bei der Inversion kann man zwei Formen unterscheiden:

2.1.4.2.2.1. Parazentrische Inversion

Die beiden Bruchpunkte liegen auf einem Arm; nach einer 180°-Drehung wird das Bruchstück wieder eingebaut. Das Zentromer verändert daher seine Position nicht.

2.1.4.2.2.2. Perizentrische Inversion

Die beiden Bruchpunkte liegen auf beiden Armen, das Zentromer dazwischen; es wird also mitgedreht. Liegen die Bruchpunkte in ungleichen Abständen zum Zentromer, verändert sich nach erfolgter Inversion dessen Position. Liegen die Bruchpunkte beidseits gleichweit vom Zentromer entfernt, bleibt auch nach der Inversion dessen Position die gleiche. Der Strukturumbau ist dann, wie auch bei der parazentrischen Inversion, nur aus der veränderten Reihenfolge der Banden zu erkennen.

2.1.5. Verhalten von abnormen Chromosomen in der Meiose (Abb.4,5,6)

Alle Strukturumbauten zwischen oder innerhalb von Chromosomen führen während der meiotischen Homologenpaarung zu komplizierten Zusammenlagerungen, die Fehlverteilungen von Chromosomenmaterial zur Folge haben können. Die Fehlverteilungen entstehen dabei entweder beim Crossing-over, das zur Verknüpfung nicht zusammengehöriger Chromosomensegmente führen kann, oder beim Auseinanderweichen der Homologen nach dem Crossing-over (Segregation). Unbalancierte Translokationen entstehen meist bei der Segregation, unbalancierte Inversionen beim Crossing-over.

2.1.5.1. Segregationsweisen bei der Robertson'schen Translokation (Abb. 4)

Anstelle der üblichen Bivalente bilden sich in der Meiose Trivalente, bestehend aus dem Translokationschromosom und den beiden nicht translozierten, freien Homologen. Bei der Trennung der Trivalente und der Verteilung auf die Tochterzellen gibt es verschiedene Kombinationsmöglichkeiten.

2.1.5.1.1. Alternierende Segregation

In die eine Gamete gelangen die beiden freien Homologen, in die andere das Translokationschromosom. Aus der ersten Gamete resultiert nach der Befruchtung ein normaler Karyotyp; aus der

zweiten der phänotypisch unauffällige Träger einer balancierten Translokation.

2.1.5.1.2. Adjacent-Segregation

In die eine Gamete gelangt das Translokationschromosom und eines der beiden Homologen, in die andere das zweite Homologe. Die erste Gamete ist daher nach der Befruchtung für das eine Chromosom trisom, die andere Gamete monosom.

2.1.5.2. Segregationsweisen bei der reziproken Translokation (Abb. 5)

Hier bilden sich in der Meiose Quadrivalente, bestehend aus den beiden Translokationschromosomen, die gegenseitig Bruchstücke ausgetauscht haben, und ihren beiden Homologen.

2.1.5.2.1. Alternierende Segregation

Auch im Fall der reziproken Translokation entstehen bei diesem Verteilungsmodus zur Hälfte normale, zur Hälfte balancierte, phänotypisch unauffällige Nachkommen.

2.1.5.2.2. Adjacent-Segregation

Im Fall der reziproken Translokation unterscheidet man zwei Formen der adjacent-Segregation. Bei der adjacent-1-Segregation kommen die Chromosomen mit den homologen Zentromeren in zwei verschiedene Gameten. Bei der adjacent-2-Segregation werden die homologen Zentromeren in eine Gamete gezogen.

Sowohl bei adjacent-1-, als auch bei adjacent-2-Segregation entstehen unbalancierte Nachkommen mit partiellen Monosomien und Trisomien bestimmter Chromosomenanteile.

2.1.5.3. Inversion (Abb. 6)

Damit sich die homologen Abschnitte eines Inversionschromosoms mit denen des unveränderten Chromosoms paaren können, bildet das invertierte Segment durch Überkreuzung eine Schleife.

Eine gerade Zahl von Crossing-over führt zu normalen oder balancierten, eine ungerade Anzahl zu unbalancierten Karyotypen. Es kommt dabei zu Duplikationsdefizienzen, wodurch nach der Befruchtung der entsprechenden Gamete partielle Monosomien und Trisomien resultieren.

Abb. 4: Verhalten von abnormen Chromosomen in der Meiose

Robertson'sche Translokation z.B. t(15;21)

Trivalent

1. Alternierende Segregation

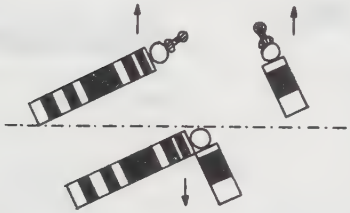

normal

balanciert

2. Adjacent-Segregation

unbalanciert
Monosomie 21q

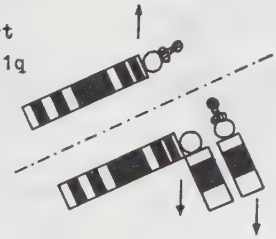

①

unbalanciert
Trisomie 21q

②

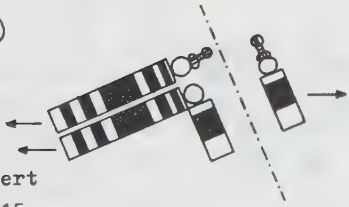

unbalanciert
Monosomie 15q

unbalanciert
Trisomie 15q

Abb. 5: Verhalten von abnormen Chromosomen in der Meiose

Reziproke Translokation z.B. t(4;21)



Quadrivalent

1. Alternierende Segregation

2. Adjacent-Segregation

unbalanciert: Monosomie 4p; Trisomie 21p

①

unbalanciert: Trisomie 4p; Monosomie 21p

②

unbalanciert:
Trisomie 4q
Monosomie 21q



unbalanciert:
Monosomie 4q
Trisomie 21q

Abb. 6: Verhalten von abnormen Chromosomen in der Meiose

Perizentrische Inversion z.B. inv(21)

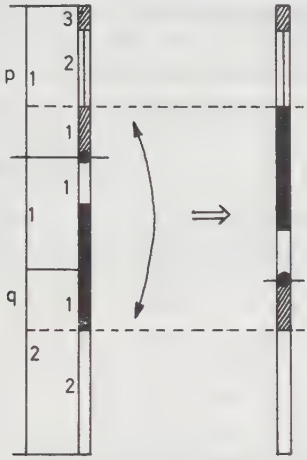

Inversionsschleife

①

normal

balanciert

②

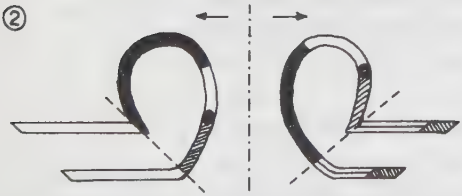

Nach dem Crossing-over
in der Inversionsschleife

Trisomie 21q22-qter
Monosomie 21p12-pter

Trisomie 21p12-pter
Monosomie 21q22-qter

unbalanciert

2.1.5.4. Empirisches Risiko für unbalancierte Nachkommen bei Trägern balancierter Chromosomenaberrationen

Bei der Robertson'schen Translokation beträgt das Risiko für unbalancierte Nachkommen etwa 5%, wenn die Mutter Trägerin ist; weniger, wenn der Vater Translokationsträger ist.

Bei der reziproken Translokation liegt das Risiko, unbalancierte Nachkommen zu haben, etwa bei 10-15%.

Bei der Inversion beträgt das Risiko etwa 10%.
(Stengel-Rutkowski, Murken 1978, 13. Informationsblatt)

2.2. DOWN-Syndrom

Das als Mongolismus bezeichnete Krankheitsbild wurde 1866 erstmals von Langdon Down beschrieben, und später nach ihm benannt. Weitere Syndrombeschreibungen und erste Mutmaßungen über die Ursache folgten. Da das Syndrom offenbar nicht auf bestimmte Rassen beschränkt war, vermutete Down einen Rückschritt auf eine frühere phylogenetische Stufe. Bereits 1909 fand Shuttleworth heraus, daß das Alter der Mutter bei der Geburt eines mongoloiden Kindes oft erhöht ist, und daß die betroffenen Kinder häufig die letztgeborenen sind. Er konnte aber nicht entscheiden, welcher der beiden Faktoren der wichtigere war.

Vielfach wurden Störungen endokriner Drüsen an Auslösefaktoren angegeben, speziell Schilddrüsenstörungen (Stoelzner, 1919). Seit etwa 1915 wurde vermutet, daß erbliche Faktoren in der Entstehung eine Rolle spielen.

Waardenburg gab 1932 als Entstehungsmechanismus die Non-disjunction an; Bleyer vermutete bereits 1934 eine Trisomie als Ursache. Verifiziert wurde diese Vermutung 1959 von Lejeune (s. 2.2.4.).

2.2. DOWN-Syndrom

Der Fallbeschreibung und Literaturauswertung von Patienten mit partieller Trisomie 21 soll eine ausführlichere Beschreibung der für das DOWN-Syndrom typischen Merkmale vorangestellt werden. Für diese Beschreibung wurden v.a. die Zusammenfassungen von Smith und Berg, 1976, und von de Grouchy und Turleau, 1977, herangezogen.

2.2.1. Körperliche Auffälligkeiten

2.2.1.1. Kopf und Hals

1. Schädel: Brachycephalie (verminderter a.-p.-Durchmesser); dünne Schädelknochen; bei der Geburt manchmal große Fontanellen und breite Nähte; die Sutura frontalis kann lange persistieren (sie schließt sich normalerweise kurz nach der Geburt); Nasen- und Oberkieferknochen können unterentwikkelt sein; der Sinus frontalis kann fehlen.

2. Augen: (Abb. 7) Mongoloide Lidachsenstellung (von medial unten nach lateral oben); oft lateral verengte Lidspalten; Epicanthus, v.a. bei Kindern unter vier Jahren (20-80 %), häufig bilateral; im Verhältnis zur Kopfbreite reduzierter Pupillenabstand; Brushfield-spots in der Iris; Linsentrübungen, v.a. ab etwa 5-10 Jahren; häufig Strabismus, meist konvergent (v.a. durch unkorrigierte Myopie und Linsentrübungen); Nystagmus in 15 % der Fälle.

3. Nase: Flacher Nasensteg, v.a. bei Kindern unter vier Jahren; Nasenskelet oft unterentwickelt; die Nasenlöcher können nach vorne statt nach unten zeigen; Mucosa oft verdickt.

4. Ohren: (Abb. 8) Länge und Breite sind vermindert; Ohrläppchen oft klein oder fehlend; häufig überlappende Helix und prominente Anthelix; transversale Helixwurzel; enger äußerer Gehörgang.

Normales Auge

Auge beim DOWN-Syndrom:

-Epicanthus

-mongoloide Lidachsenstellung

-Brushfield-spots in der Iris

Abb. 7: BEFUNDE AM AUGE (nach Smith und Berg, 1976)

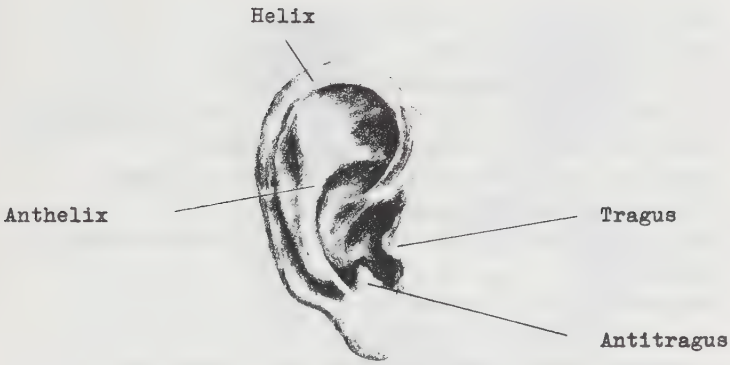

Normales Ohr
(nach Waldeyer, Anatomie des Menschen)

Ohr beim DOWN-Syndrom:
-überlappende Helix
-prominente Anthelix
-kleines Ohrläppchen
-transversale Helixwurzel

Abb. 8: BEFUNDE AM OHR (nach Smith und Berg, 1976)

5. Mund: Kleine Mundöffnung; rissige Lippen;
hoher, schmaler Gaumen;
große Tonsillen; enger Nasopharynx;
Spaltbildungen im Lippen-, Kiefer- und Gaumenbereich sind häufiger als in der Normalbevölkerung;
Zunge bei der Geburt unauffällig, später Furchenbildung und Papillenhypertrophie;
häufig vergrößerte bzw. aus dem Mund hervorstehende Zunge;
Zahnstellung z.T. irregulär;
v.a. erste Dentition verspätet;
Störungen im Periodontium, als Folge davon frühzeitiger Zahnausfall.
Karies ist sehr viel seltener als in der Normalbevölkerung, evtl. aufgrund der späten Zahnentwicklung.
Häufiger Malocclusion der Zähne, mitbedingt durch den schwächer entwickelten Oberkiefer.

6. Hals: Kurz und breit;
im Säuglingsalter häufig überschüssige Nackenhaut;
tiefer Nacken-Haaransatz.

2.2.1.2. Rumpf

1. Skelett: Die Krümmungen der Wirbelsäule sind nur schwach ausgeprägt, bedingt durch die allgemeine Muskelhypotonie. Unvollkommener Schluß der Lumbalwirbel kann vorkommen, ebenso Dislokation des Atlas; letztere bedingt durch die allgemeine Überdehnbarkeit der Bänder.

Rippen, v.a. die 12., können fehlen. Oft ist dabei der zugehörige Brustwirbel deformiert, oder er fehlt ganz.

(Abb. 9) Kleines Becken mit ausladenden Beckenschaufeln ("Elefantenohrenbecken"); fast horizontal stehende Hüftpfannen; verkleinerte Acetabular- und Iliacalwinkel; Coxa-valga-Stellung des Femurs (steiler Collo-Diaphysenwinkel, Antetorsion des Schenkelhalses); kleine Rami ischiadici.

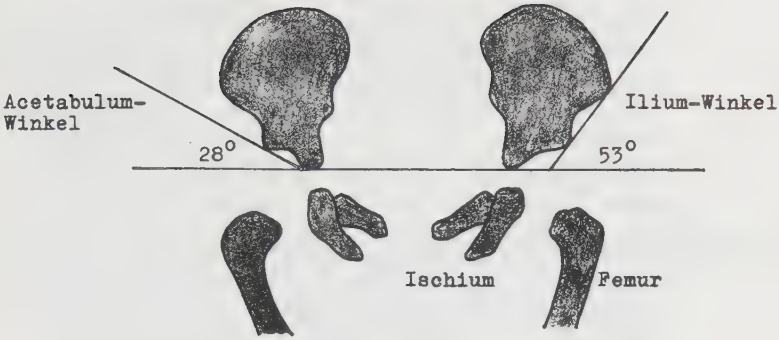

Normales Kind

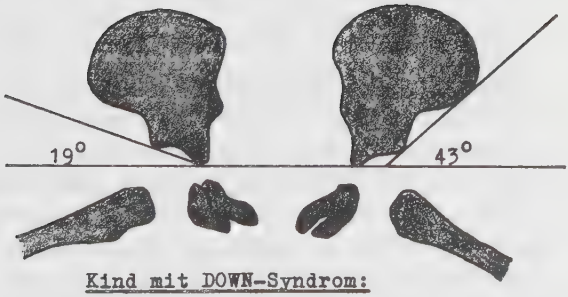

Kind mit DOWN-Syndrom:

-breite Beckenschaufeln
-kleine Rami ischiadici
-Coxa-valga-Stellung des Femurs
-kleine Acetabulum- und Ilium-Winkel

Abb. 9: BEFUNDE AM BECKEN
(nach Smith und Berg, 1976)

Die atypische Beckenform zeigt sich auch im Beckenindex (=Summe beider Acetabular- und Iliacalwinkel). Die Normalwerte liegen zwischen 79 und 81, beim DOWN-Syndrom zwischen 50 und 60. Diese Veränderungen am Becken sind auch bei erwachsenen Patienten mit DOWN-Syndrom feststellbar; am deutlichsten sind sie aber bei Kindern.

2. Muskulatur: Insgesamt generalisierte Muskelhypotonie, v.a. im Kindesalter. Der bei Kindern oft vorstehende Bauch wird durch diese Hypotonie mitverursacht. Bei Kindern unter vier Jahren liegt in 11 % eine Rectusdiastase, in 12 % eine Umbilicalhernie vor. Beide Befunde sind ebenfalls als Hypotonie-Folge anzusehen.

3. Haut: Die Haut ist oft trocken und zeigt teilweise eine stärkere Tendenz zur Verhornung.

4. Innere Organe:

1. Herz: Angeborene Herzfehler sind häufiger als in der Normalbevölkerung, und die häufigsten Mißbildungen beim DOWN-Syndrom. Nach Smith und Berg liegt die Inzidenz bei etwa 40-60 % der Neugeborenen mit DOWN-Syndrom.
Die häufigsten Mißbildungen sind: das persistierende Ostium primum, und der Canalis atrioventricularis communis. Auch wenn keine Herzfehler vorliegen, ist das membranöse Ventrikelseptum signifikant vergrössert; es scheint daher eine Prädisposition für kongenitale Vitien gegeben zu sein.
Die angeborenen Herzfehler führen zu einer hohen Sterblichkeit im Kindesalter, v.a. aber im ersten Lebensjahr (44 % der Neugeborenen mit Herzfehlern starben zwischen dem 2. und dem 11. Lebensmonat (Berg et al., 1960)).

2. Lungen: Abnorme Lappung und Hypoplasie der Lungen kommen vor, und können gemeinsam mit Zwerchfellhernien zu Atemstörungen führen.
Gehäuft sind Infektionen des Respirationstraktes.

3. Verdauungstrakt: Von den möglichen Mißbildungen sind relativ häufig Konstriktionen am Duodenum, z.T. vergesellschaftet mit einem Pancreas anulare. Ebenfalls beobachtet werden Megacolon, Analatresie und Rectumprolaps.

4. Genitale und sekundäre Geschlechtsmerkmale:
Männliche Patienten: Penis und Scrotum sind hypoplastisch, sowohl im Kindes- als auch im Erwachsenenalter. Wenig Achsel- und Barthaare; glatte, weiche Schambehaarung. Die Spermienzahl ist vermindert. Bisher ist keine Vaterschaft eines Patienten mit DOWN-Syndrom bekannt geworden.

Weibliche Patienten: Uterus und Ovarien sind verkleinert, sowohl bei Kindern, als auch bei Erwachsenen. Die großen und kleinen Labien können vergrößert sein. Die sekundären Geschlechtsmerkmale erscheinen gewöhnlich spät und sind nur schwach ausgeprägt. Achselhaare sind nur spärlich vorhanden und fallen früh aus. Fehlende Achselbehaarung ist oft mit dem Fehlen apokriner Schweißdrüsen kombiniert. Die Schambehaarung kann ebenfalls glatt sein.

Die Menstruation setzt meist zum normalen Zeitpunkt ein; sie sistiert aber häufig nach Heimunterbringung.

Die Brust bleibt während der Pubertät meist klein; später kommt es oft zu exzessiver Fetteinlagerung und Reduktion des Drüsengewebes. Die Areolen sind undeutlich, die Mamillen klein.

Nach Smith und Berg, 1976, sind bisher 22 Fälle bekannt geworden, daß Frauen mit Trisomie 21 Kinder bekamen. Die statistische Wahrscheinlichkeit beträgt jeweils 50 % für gesunde und mongoloide Kinder. Neun der Kinder hatten ebenfalls ein DOWN-Syndrom, zwei waren geistig retardiert, zehn waren normal. In drei Fällen kam es zu Totgeburten.

2.2.1.3. Extremitäten

1. Hände: (Abb. 10) Die Hände sind breit und gedrungen, die Metacarpalia und Phalangen verkürzt. Oft ist die zweite Phalanx des 5. Fingers verkürzt und keilförmig, was zur Einwärtskrümmung des Fingers (Klinodaktylie) führt. Der 5. Finger hat anstelle von zwei Beugefurchen oft nur eine ("single crease").

Eine Überstreckbarkeit des proximalen Daumengelenks kann man beim DOWN-Syndrom in etwa 77 % finden, in der Normalbevölkerung in etwa 25-30 %.

Häufig kommt die sogenannte Vierfingerfurche vor, die durch Zusammenlaufen der proximalen und der distalen Handflächenbeugefurche entsteht.

2. Füße: (Abb. 10) Die Füße sind wie die Hände kurz und breit.

Häufig besteht ein vergrößerter Abstand zwischen der ersten und der zweiten Zehe (Sandalenlücke); evtl. tritt dabei noch eine senkrecht in die Planta verlaufende Furche auf, die sogenannte Sandalenfurche.

Manchmal liegt eine Retroposition der 4. Zehe vor.

Die Muskelhypotonie und die Beckenanomalien lassen den Gang oft unsicher erscheinen; die Füße sind dabei weit auseinander gesetzt.

2.2.1.4. Hautleisten

1. Allgemeines: Seit Ende des letzten Jahrhunderts werden die individuellen Hautleistenmuster zur Personenidentifizierung benutzt. Die Hautleisten werden etwa im dritten Fetalmonat angelegt, und verändern sich, mit Ausnahme einer Vergrößerung, nicht mehr.

Bereits 1936 stellte Cummins fest, daß beim DOWN-Syndrom die Hautleisten bestimmte Charakteristika aufweisen, die in der Normalbevölkerung nicht, oder nur selten auftreten. Außerdem sind die Hautleisten beim DOWN-Syndrom schwächer ausgeprägt, oft verbunden mit einer unvollkommenen Anlage der Schweißdrüsenausführungsgänge.

-kurze Finger
-Klinodaktylie und fehlende distale Beugefurche am 5. Finger
-Vierfingerfurche

-kurze Zehen
-Sandalenlücke
-Sandalenfurche

Abb. 10: HAND UND FUSS BEIM DOWN-SYNDROM
(nach Smith und Berg, 1976)

2. Topographie: Für die Untersuchung der Hautleisten werden
(Abb. 11) Handflächen und Fußsohlen in verschiedene Bereiche
(Abb. 12) eingeteilt:

1. Hände: die Fingerbeeren 1-5;
die Fingerzwischenräume I-IV;
den Daumenballen (Thenar), der dem Fingerzwischenraum I entspricht, und den Kleinfingerballen (Hypothenar);
die Handfläche (Palma), die von der Handwurzelbeugefurche bis zu den Fingeransätzen reicht.

2. Füße: die Zehenbeeren 1-5;
die Zehenzwischenräume I-IV;
den Großzehenballenbereich (Hallucalareal), der dem Zehenzwischenraum I entspricht;
die eigentliche Fußsohle (Planta), die an der Fibularseite in proximalen und distalen Hypothenar, an der Tibialseite in proximalen und distalen Thenar aufgeteilt wird;
den Fersenbereich (Calcar).

3. Muster: Man unterscheidet bei den Feinstrukturen der Haut
(Abb. 11) die Furchen und die Papillarleisten. Furchen kommen v.a. als Beugefurchen auf der Handfläche und den Fingern bzw. Zehen vor. Die eigentlichen individuellen Muster werden von den Papillarleisten gebildet.

1. Hände: Man unterscheidet an den Fingerbeeren drei Grundmuster, den Bogen, die Schleife, die nach ulnar oder nach radial zeigen kann, und den Wirbel. Man kann diese Muster durch die Anzahl der sie begrenzenden Triradii definieren. Ein Triradius entsteht beim Zusammentreffen von drei Leistenströmen mit jeweils parallel laufenden Papillarlinien. Der Bogen hat keinen, die Schleife einen, der Wirbel zwei Triradii.

Am Ansatz des 2. bis 5. Fingers findet sich normalerweise je ein Triradius, die mit den Buchstaben a, b, c und d bezeichnet werden. Von ihren Zentren gehen die A-, B-, C- und D-Linie aus.

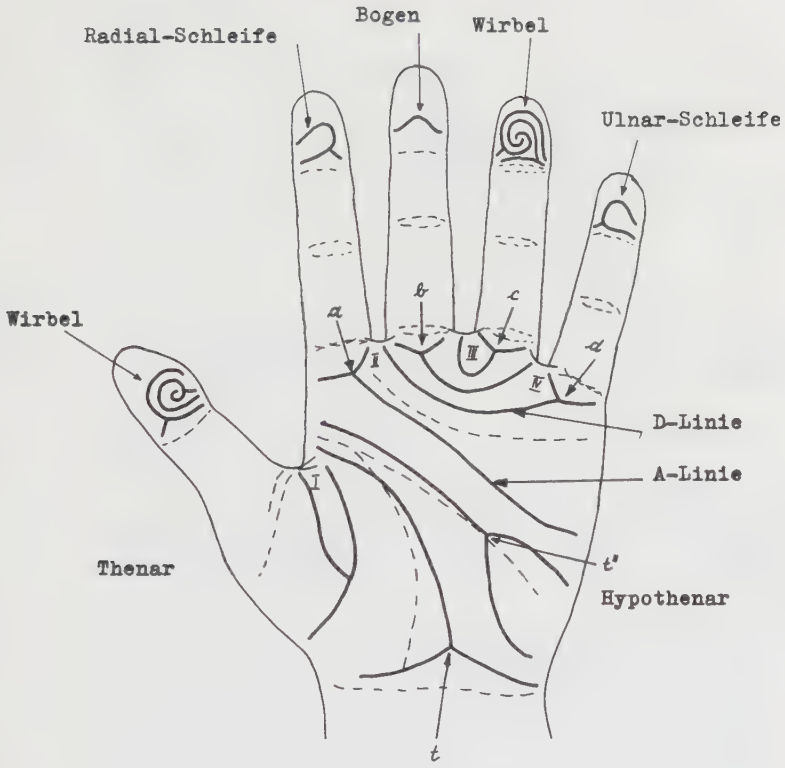

Abb. 11: Topographie und Nomenklatur der Handfläche
(nach Smith und Berg, 1976)

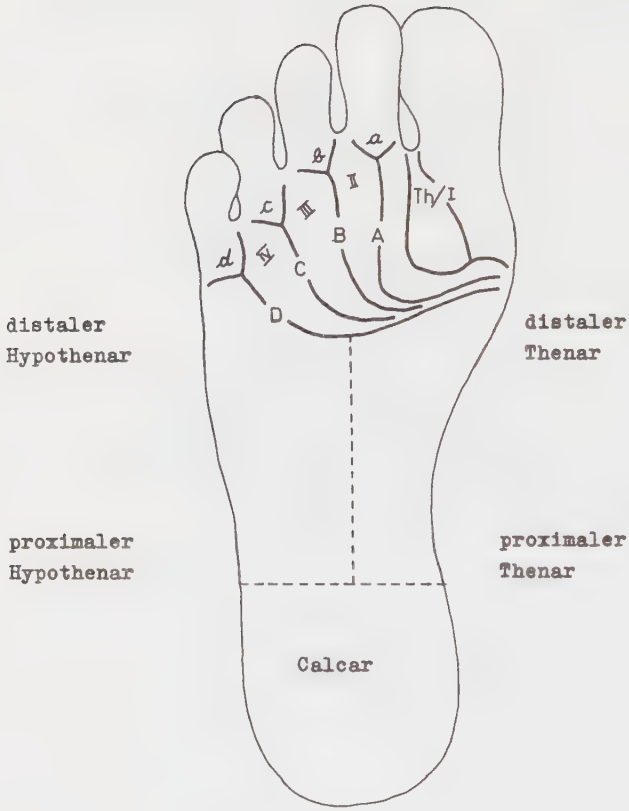

Abb. 12: Topographie und Nomenklatur der Fußsohle
(nach Smith und Berg, 1976)

Am Thenar und Hypothenar können unterschiedliche Muster vorkommen.

In der Handfläche findet man noch einen Triradius, der je nach seiner Position mit t (proximal), t'' (distal) oder t' (intermediär) bezeichnet wird.

Die Mustergröße wird bestimmt, indem die Hautleisten vom Triradius bis zum Zentrum gezählt werden ("ridge-count").

(Abb. 13) Beim DOWN-Syndrom gibt es auf den Fingerbeeren im Vergleich zu Normalen weniger Wirbel und wenig Bögen. Normalerweise sind Bögen umso häufiger, je weniger Wirbel auftreten.
Seltener sind auch die Radialschleifen, die in der Normalbevölkerung nur in etwa 5 %, und dann fast nur auf dem 2. Finger auftreten. Beim DOWN-Syndrom findet man sie v.a. auf dem 4. und 5. Finger (70 % der beim DOWN-Syndrom auftretenden Radialschleifen befinden sich auf dem 4. Finger).

Ulnarschleifen kommen beim DOWN-Syndrom vermehrt vor; sie sind hoch und L-förmig. 80 % der Finger haben Ulnarschleifen, das sind 20 % mehr als in den Kontrollgruppen. Nach Lu (1968) haben 32 % der Patienten mit DOWN-Syndrom an allen zehn Fingern Ulnarschleifen; derselbe Befund liegt bei 9 % anderer geistig Retardierter, und bei 4 % der Normalbevölkerung vor.

Handflächen: Beim DOWN-Syndrom ist v.a. der Kleinfingerballen (Hypothenar) auffällig. Normalerweise verlaufen die Hautleisten diagonal, und parallel zur A-Linie über die Handfläche auf den Hypothenar zu. Der Triradius t liegt nahe an der Beugefalte des Handgelenks. Beim DOWN-Syndrom dagegen verlaufen die Hautleisten transversal, und häufig liegt zusätzlich ein distaler Triradius (t' oder t") in der Zentralgegend vor. Ist neben t auch noch t' oder t" vorhanden, so ergibt sich eine große Ulnarschleife am Hypothenar.

- gehäuft Ulnarschleifen
- Radialschleife am 4. Finger
- distaler Triradius t" mit großer Ulnarschleife am Hypothenar
- kleine Distalschleife im III. Interdigitalraum
- fehlende distale Beugefurche am 5. Finger
- Vierfingerfurche

Abb. 13: Hautleistenbefunde an der Hand beim DOWN-Syndrom
(Beispiel nach Smith und Berg, 1976)

Penrose führte den Begriff des "atd-Winkels" ein. Dieser Winkel wird von zwei Linien eingeschlossen, die vom Zentrum des distalsten Triradius (t, t' oder t") zu den Zentren der Triradien a und d ziehen. Der Winkel wird umso größer, je weiter distal der t-Triradius liegt, und ist somit ein Maß für die Position dieses Triradius. Zu Vergleichsuntersuchungen wird die Summe der atd-Winkel von beiden Händen herangezogen. Bei Normalen liegt diese Summe zwischen 85 und 95°, beim DOWN-Syndrom etwa zwischen 140 und 160°.

In der Normalbevölkerung sind Muster am Thenar bzw. I. Interdigitalraum selten, beim DOWN-Syndrom noch seltener. Am III. Interdigitalraum dagegen findet man beim DOWN-Syndrom öfters als in der Normalbevölkerung Muster, v.a. kleine Distalschleifen.

2. Füße: Hautleisten sind am deutlichsten am Hallucalareal, den Zehenzwischenräumen und den Zehenbeeren. Die anderen Bereiche sind beim DOWN-Syndrom bisher nicht eingehend untersucht.

An den Zehenbeeren können wie an den Fingerbeeren Bogen, Schleifen und Wirbel unterschieden werden, wobei die Schleifen entweder nach tibial oder nach fibular zeigen.
Entsprechend den Befunden an der Hand liegen beim DOWN-Syndrom hier weniger Wirbel, aber mehr Schleifen als in der Normalbevölkerung vor. Unter den Schleifen sind dabei die Fibularschleifen am häufigsten vertreten. (Schimanek)

Am Großzehenballen kennt man allgemein folgende Muster: Wirbel, Fibular-, Tibial- und Distalschleife, dazu drei verschiedene, sogenannte "open-field"-Muster, die entweder vom Triradius e oder f, oder von keinem Triradius begrenzt sind.
Beim DOWN-Syndrom liegt hier, im Gegensatz zur Normalbevölkerung, oft ein Tibialbogen vor.
Distalschleifen kommen etwa gleich häufig vor, beim

DOWN-Syndrom findet man aber v.a. kleine Distalschleifen.
In Kontrollgruppen sind Wirbel häufig, beim DOWN-Syndrom selten.

Im IV. Zehenzwischenraum tritt eine distale Schleife beim DOWN-Syndrom etwa doppelt so häufig auf wie in der Normalbevölkerung.

Auch bei Verwandten von Patienten kann man häufig veränderte Hautleisten feststellen, die z.T. Merkmale des DOWN-Syndroms zeigen.

2.2.2. Laboranalysen

2.2.2.1. Blutbild

In der Häufigkeit der Blutgruppenverteilung gibt es zwischen dem DOWN-Syndrom und der Normalbevölkerung wahrscheinlich keine Unterschiede.

Naiman et al., (1965), berichten über eine signifikante Makrozytose der Erythrozyten.

Die Retikulozytenzahl ist bei erwachsenen Patienten mit DOWN-Syndrom signifikant höher als bei anderen geistig Retardierten.

Bei Neugeborenen mit DOWN-Syndrom scheint eine Polycythämie häufiger vorzukommen als bei normalen Neugeborenen.

Leukämien sind häufiger als bei Normalen, wobei die Zahlenangaben schwanken (zwischen dreimal und 61mal so oft wie in der Normalbevölkerung). Die meisten Angaben lassen auf ein 10 bis 20mal höheres Auftreten dieser Erkrankung schließen. Die einzelnen Formen der Leukämien sind wahrscheinlich ähnlich verteilt wie in der Normalbevölkerung (bei den meisten Patienten lag eine akute lymphatische Leukämie vor).

Bemerkenswert ist, daß beim DOWN-Syndrom öfters als bei Normalen eine Leukämie ohne Behandlung wieder zu verschwinden scheint. Rosner und Lee (1972) untersuchten 22 dieser Fälle. Manche Untersucher vermuten hier eine unwirksame Regulation der Granulopoese, die eine Leukämie vortäuschen kann (Ross et al., 1963).

Penrose führte den Begriff des "atd-Winkels" ein. Dieser Winkel wird von zwei Linien eingeschlossen, die vom Zentrum des distalsten Triradius (t, t' oder t") zu den Zentren der Triradien a und d ziehen. Der Winkel wird umso größer, je weiter distal der t-Triradius liegt, und ist somit ein Maß für die Position dieses Triradius. Zu Vergleichsuntersuchungen wird die Summe der atd-Winkel von beiden Händen herangezogen. Bei Normalen liegt diese Summe zwischen 85 und 95°, beim DOWN-Syndrom etwa zwischen 140 und 160°.

In der Normalbevölkerung sind Muster am Thenar bzw. I. Interdigitalraum selten, beim DOWN-Syndrom noch seltener. Am III. Interdigitalraum dagegen findet man beim DOWN-Syndrom öfters als in der Normalbevölkerung Muster, v.a. kleine Distalschleifen.

2. Füße: Hautleisten sind am deutlichsten am Hallucalareal, den Zehenzwischenräumen und den Zehenbeeren. Die anderen Bereiche sind beim DOWN-Syndrom bisher nicht eingehend untersucht.

An den Zehenbeeren können wie an den Fingerbeeren Bogen, Schleifen und Wirbel unterschieden werden, wobei die Schleifen entweder nach tibial oder nach fibular zeigen.
Entsprechend den Befunden an der Hand liegen beim DOWN-Syndrom hier weniger Wirbel, aber mehr Schleifen als in der Normalbevölkerung vor. Unter den Schleifen sind dabei die Fibularschleifen am häufigsten vertreten. (Schimanek)

Am Großzehenballen kennt man allgemein folgende Muster: Wirbel, Fibular-, Tibial- und Distalschleife, dazu drei verschiedene, sogenannte "open-field"-Muster, die entweder vom Triradius e oder f, oder von keinem Triradius begrenzt sind.
Beim DOWN-Syndrom liegt hier, im Gegensatz zur Normalbevölkerung, oft ein Tibialbogen vor.
Distalschleifen kommen etwa gleich häufig vor, beim

DOWN-Syndrom findet man aber v.a. kleine Distalschleifen.
In Kontrollgruppen sind Wirbel häufig, beim DOWN-Syndrom selten.

Im IV. Zehenzwischenraum tritt eine distale Schleife beim DOWN-Syndrom etwa doppelt so häufig auf wie in der Normalbevölkerung.

Auch bei Verwandten von Patienten kann man häufig veränderte Hautleisten feststellen, die z.T. Merkmale des DOWN-Syndroms zeigen.

2.2.2. Laboranalysen

2.2.2.1. Blutbild

In der Häufigkeit der Blutgruppenverteilung gibt es zwischen dem DOWN-Syndrom und der Normalbevölkerung wahrscheinlich keine Unterschiede.

Naiman et al., (1965), berichten über eine signifikante Makrozytose der Erythrozyten.

Die Retikulozytenzahl ist bei erwachsenen Patienten mit DOWN-Syndrom signifikant höher als bei anderen geistig Retardierten.

Bei Neugeborenen mit DOWN-Syndrom scheint eine Polycythämie häufiger vorzukommen als bei normalen Neugeborenen.

Leukämien sind häufiger als bei Normalen, wobei die Zahlenangaben schwanken (zwischen dreimal und 61mal so oft wie in der Normalbevölkerung). Die meisten Angaben lassen auf ein 10 bis 20mal höheres Auftreten dieser Erkrankung schließen. Die einzelnen Formen der Leukämien sind wahrscheinlich ähnlich verteilt wie in der Normalbevölkerung (bei den meisten Patienten lag eine akute lymphatische Leukämie vor).

Bemerkenswert ist, daß beim DOWN-Syndrom öfters als bei Normalen eine Leukämie ohne Behandlung wieder zu verschwinden scheint. Rosner und Lee (1972) untersuchten 22 dieser Fälle. Manche Untersucher vermuten hier eine unwirksame Regulation der Granulopoese, die eine Leukämie vortäuschen kann (Ross et al., 1963).

Entwicklungsstadien beim Down-Syndrom

Entwicklungsstadium	Durchschnittsalter (Monate)	Alterspielraum (Monate)	Normalwerte
Umdrehen	7,7	1 - 36	ab 1,5. Monat
Aufsitzen	13,0	6 - 30	ab 6. "
Stehen ohne Hilfe	21,8	9 - 48	ab 12. "
Gehen	26,8	16 - 48	ab 12. "
Blase unter Kontrolle	35,2	24 - 48	vom 2. Jahr an
Darm unter Kontrolle	40,5	25 - 54	

(nach Smith, Berg, " Down's Anomaly")

Abb. 14

	Institutionalisiert		Zu Hause (Loeffler, Smith, 1964)	
IQ	Brousseau, Brainerd, 1928 n = 206	Malzberg, 1950 n = 880	bis 3 Jahre n = 47 *	3 - 9 Jahre n = 34 **
0 – 24	37,8 %	24,5 %	0 %	9 %
25–49	61,2 %	71,6 %	30%	62 %
50–69	1,0%	3,8%	47%	29 %
über 70	0%	0%	23%	0%

* Psyche - Cattell Infant Intelligence Scale

** Stanford - Binet Intelligence Scale

Intelligenzquotienten beim Down-Syndrom

(nach Smith, Berg, 1976)

Abb. 15

Ausnahmen sind die Mosaiken anzuführen, wobei auch hier unterschiedliche Aussagen über die Höhe der IQ's vorliegen. Penrose (1967) und Rosecrans (1968) fanden, daß der IQ bei Patienten mit Mosaiken eher höher ist, als bei freien Trisomien.

Øster (1953) stellte fest, daß der IQ (Binet-Simon-Test) und der DQ (=Entwicklungsquotient, Bühler-Hetzer-Test) beim DOWN-Syndrom mit zunehmendem Alter eine fallende Tendenz zeigt. Dies könnte daran liegen, daß Entwicklungsfortschritte beim DOWN-Syndrom mit den zunehmenden Anforderungen der Tests nicht mithalten können, bzw. daß bestimmte Grenzen der Entwicklungsmöglichkeiten nicht überschritten werden können.

Die Entwicklungsquotienten (DQ) bei Kindern mit DOWN-Syndrom sind v.a. im ersten Lebensjahr relativ hoch; später zeigen sie meist niedrigere Werte.

Die sozialen Quotienten sind meist höher als das entsprechende geistige Alter; durch ihre sozialen Leistungen erscheinen die Patienten intelligenter, als sie sind. Das soziale Alter liegt beim DOWN-Syndrom durchschnittlich 3 Jahre und 4 Monate über dem geistigen Alter. Bei anderen Retardierten liegt das Sozialalter durchschnittlich 2 Jahre und einen Monat unter dem geistigen Alter (Pototzky und Grigg, 1942).

Im Vergleich zu anderen geistig Behinderten sind Patienten mit DOWN-Syndrom eindeutig angepaßter. Sie gelten als nicht aggressiv und gutmütig. Auch als Säuglinge werden sie von den Müttern als "gute" Kinder beschrieben, die wenig Arbeit verursachen und wenig fordern.

Neuropathologische Veränderungen beim DOWN-Syndrom sind nicht spezifisch. Mehrere Autoren beschrieben bei älteren Patienten die Alzheimer'sche Krankheit. Dabei kommt es zu einer verfrühten Hirnatrophie mit Schlängelung der Neurofibrillen und granulovacuolären Veränderungen. Diese Erkrankung kommt beim DOWN-Syndrom häufiger vor als bei anderen geistig Retardierten, v.a. jenseits des 40. Lebensjahres.

EEG-Veränderungen finden sich bei etwa 20 % der Patienten mit DOWN-Syndrom (bei Gesunden in 10 %), v.a. Asymmetrie, Asynchronität, diffuse langsame Aktivität oder fokale Anfallszeichen. Dies trifft v.a. für Kinder unter 14 Jahren zu. Epileptische Anfälle

sind seltener als bei anderen geistig Retardierten.

Die Lebenserwartung eines Neugeborenen mit DOWN-Syndrom liegt bei 16,2 Jahren; im Alter von einem Jahr beträgt sie 22,7 Jahre, mit fünf bis neun Jahren 26,7 Jahre.

30 % der Lebendgeborenen mit DOWN-Syndrom sterben innerhalb des ersten Lebensmonates, 50 % sind bis zum Ende des ersten Lebensjahres verstorben, und 60 % sind bis zum Ende des zehnten Lebensjahres verstorben.

Zu den häufigsten Todesursachen gehören Infektionen des Respirationstraktes, angeborene Herzfehler und Dysenterien.

Älter als 40 Jahre werden nur 8 %, älter als 50 Jahre lediglich 2,6 % der Patienten.

2.2.3.2. Statur

Während Babies nach anfänglich unterdurchschnittlicher Größe im Wachstum aufholen, sind Erwachsene mit DOWN-Syndrom deutlich kleiner als normale Erwachsene. Die Durchschnittsgröße liegt für weibliche Patienten bei 141 cm, für männliche Patienten bei 151 cm. Dabei sind die Größenunterschiede v.a. durch zu kurze Extremitäten bedingt, während der Stamm annähernd normal entwickelt ist. Die Wachstumsminderung tritt hauptsächlich an den Distalenden der langen Röhrenknochen auf.

Das Gewicht liegt unter dem Normalgewicht Gleichaltriger.

2.2.4. Zytogenetik

2.2.4.1. Allgemeines, Nomenklatur

1959 berichteten Lejeune et al. über ihre Befunde, daß sie in Zellkulturen von Patienten mit DOWN-Syndrom 47 Chromosomen gefunden hatten. Damit hatten sie erstmals eine Chromosomenaberration beim Menschen nachgewiesen. Spätere Berichte bestätigten, daß beim DOWN-Syndrom ein zusätzliches kleines akrozentrisches Chromosom zu finden ist, das eher zum größeren Paar der G-Gruppe zu gehören schien, also zu den Chromosomen Nr. 21. Bis Mitte der sechziger Jahre war es noch nicht möglich, das überzählige Chromosom exakt zu definieren. 1965 ergaben die Autoradiographien von Yunis, daß es dem Paar zuzuordnen war, das am langen Arm spät

repliziert, während das andere G-Gruppen-Paar über der Zentromerregion spät repliziert. Die endgültige Klärung brachten die Bandenfärbungen. Dabei fand man 1971, daß beim DOWN-Syndrom das kleinere G-Gruppen-Chromosom mit der dunkel gefärbten bzw. stark fluoreszierenden Langarmbande dreifach vorhanden ist, also nach der Konferenz von Denver eigentlich das Chromosom 22, da nach abnehmender Größe durchnumeriert wurde. Da sich der Begriff "Trisomie 21" inzwischen eingebürgert hatte, wurde auf der Pariser Konferenz 1971 festgelegt, daß das Chromosom 21 dasjenige ist, das beim DOWN-Syndrom dreifach vorkommt.

2.2.4.2. Freie Trisomie 21

Die freie Trisomie 21 ist die häufigste Form des DOWN-Syndroms und kommt nach de Grouchy in 92,5 % der Fälle vor. Sie wird meistens durch Chromosomenfehlverteilungen in der Meiose bei einem Elternteil hervorgerufen, entsteht also de novo. Entweder paaren sich dabei die Homologen überhaupt nicht, oder sie fallen vor oder während der Chiasmatabildung wieder auseinander, so daß keine Haftung am Spindelapparat zustande kommt, und deshalb die Homologen nicht getrennt werden.

Eine andere Möglichkeit ist die Non-disjunction, d.h. die Homologen bleiben nach der Chiasmatabildung zusammen und kommen damit beide in eine Tochterzelle.

Erfolgt die Non-disjunction in der ersten Reifeteilung, so entstehen aus dieser Keimzelle nur unbalancierte Zygoten. Bei einer Non-disjunction in der zweiten Reifeteilung entstehen normale (aus der ersten Reifeteilung hervorgegangene), trisome, und monosome Zygoten.

Die Häufigkeit der Non-disjunction nimmt mit dem Alter der Mutter, nach neueren Befunden auch mit dem Alter des Vaters,zu (Stene, 1978, 13. Informationsblatt). Ein mütterlicher Alterseffekt läßt sich schwer isolieren, wenn man berücksichtigt, daß mongoloide Kinder, die eine "alte" Mutter haben, meist auch einen "alten" Vater haben. Nach bisherigen Untersuchungen dürfte in etwa 60 % ein erhöhtes Alter der Eltern (bisher: der Mutter) eine Rolle spielen (Smith und Berg, 1976).

2.2.4.3. Translokationstrisomie

Die altersunabhängigen Translokationstrisomien kommen nach de Grouchy in 4,8 % der Fälle von DOWN-Syndrom vor. Sie können ebenfalls während der Gametogenese bei einem Elternteil, also de novo, entstehen; sie können aber auch schon in balancierter Form bei einem Elternteil vorliegen; die Translokationstrisomie ist in diesem Fall erblich bedingt. eine erbliche Belastung wird häufig erst entdeckt, wenn ein krankes Kind geboren wurde.

Die Chromosomen Nr. 21 sind am häufigsten an Robertson'schen Translokationen beteiligt, seltener an Tandem- und reziproken Translokationen (s. 2.1.4.2.1.).

Sonderformen stellen die Translokationen zwischen zwei Chromosomen Nr. 21 dar, weil in diesen Fällen nur unbalancierte Nachkommen (DOWN-Syndrom oder Aborte) zu erwarten sind. Dazu zählen die Robertson'sche Translokation, die Tandem-Translokation und das sogenannte Isochromosom der langen Arme, bei dem es nach Querteilung des Zentromers zur Verdopplung des langen Armes kommt (Abb. 16). Ein Isochromosom ist morphologisch von einer Robertson'schen Translokation nicht zu unterscheiden.

Robertson'sche Translokation
oder
Isochromosom

Tandem-Translokation

Abb. 16: Translokationsformen zwischen zwei Chromosomen Nr. 21

Die meisten der Translokationen zwischen zwei Chromosomen Nr. 21 entstehen de novo; nur etwa 6-8 % sind vererbt.

2.3. DOWN-Syndrom und partielle Trisomie 21 q

Obwohl anfangs nur freie Trisomien ganzer Chromosomen 21 und Translokationstrisomien der ganzen langen Arme von Chromosom 21 bekannt waren, vermutete man noch vor Einführung der Bandenfärbungen, daß nur ein Teil von Chromosom 21 dreifach vorliegen muß, um den Phänotyp des DOWN-Syndroms hervorzurufen. Diese Vermutung gründet sich auf Fälle, bei denen Kinder mit DOWN-Stigmata überzählige Chromosomenfragmente aufwiesen, die kleiner waren als ein vollständiges G-Gruppen-Chromosom, aber z.B. Satelliten trugen oder sich in Assoziation mit anderen akrozentrischen Chromosomen befanden (Ilbery et al., 1961; Hall, 1961; Dent et al., 1963; Dekaban und Zelson, 1968; Mukerjee und Burdette, 1966; Giorgi et al., 1968; Subrt und Prchlíková, 1970).

Genauere Angaben wurden zu Anfang der siebziger Jahre möglich, als mit Hilfe der Bandenfärbungen Identifizierungen und Bruchpunktbestimmungen erfolgen konnten. Mehrere Autoren kamen aufgrund von Fallbearbeitungen zu dem Schluß, daß das für den DOWN-Phänotyp verantwortliche Segment die distale helle G-Bande am langen Arm von Chromosom 21 sein müsse, laut Paris-Nomenklatur (1971) also der Abschnitt 21q22→ter (Aula et al., 1973; Niebuhr, 1975; Wahrman et al., 1974; Williams et al., 1975).

3. PROBLEMATIK

Aufgabe dieser Arbeit ist die Untersuchung der partiellen Trisomie 21q. Folgende Gesichtspunkte standen im Vordergrund:

1. Wieweit entspricht das klinische Bild der partiellen Trisomie 21q dem "typischen" DOWN-Syndrom?

2. Wie genau läßt sich das für den DOWN-Phänotyp verantwortliche Segment abgrenzen?

3. Beeinflussen evtl. vorhandene zusätzliche translokationsbedingte chromosomale Imbalancen den DOWN-Syndrom-Phänotyp?

Diese Fragestellungen werden anhand von zwei neuen Fallberichten und der bisher vorhandenen Literatur bearbeitet.

4. MATERIAL UND METHODEN

4.1. Eigene Fallbeschreibungen: angewandte Methoden

In beiden Fällen wurden Metaphasechromosomen aus Lymphozyten des peripheren Blutes nach der Methode von Arakaki und Sparkes (1963) gewonnen.

In der Familie 1 wurden darüberhinaus Amnionzellen nach der Methode von Knörr-Gärtner und Härle (1972) und Fibroblasten aus Abortmaterial, modifiziert nach der Beschreibung in Schwarzacher und Wolf (1974), gezüchtet.

In Familie 1 wurden modifizierte G-Banden nach Walther (1974) und R-Banden nach Dutrillaux (1973), bei Familie 2 G-Banden nach Walther gefärbt.

Die einzelnen im Chromosomenlabor der Kinderpoliklinik angewandten Methoden sollen im folgenden ausführlicher dargestellt werden (persönliche Mitteilung R.Frankenberger, A. Wirtz, V. M. Lohwasser, C. Krauss, B. Haas).

4.1.1. Zellkulturen

4.1.1.1. Lymphozytenkultur (Mikromethode nach Arakaki und Sparkes, 1963)

0,2 ml steriles Kapillarblut, das mit einer heparinisierten Pipette von der Fingerbeere entnommen wurde, wird in Röhrchen zu 5 ml Nährmedium (Gibco) gegeben. Dieses Kulturmedium enthält eine isotonische Salzlösung mit essentiellen Aminosäuren, fetalem Kälberserum, Heparin und Phytohämagglutinin (PHA). PHA ist ein aus Pflanzen gewonnenes Glycoproteid, das die Lymphozyten, die im peripheren Blut ruhend, d.h. ohne Teilungsphasen zu durchlaufen, vorliegen, zur Mitose anregt. Bei einer Temperatur von 37°C wird die Kultur 65 Stunden bebrütet. Anschließend wird das Spindelgift Colcemid (Ciba) zugegeben, das die Zellteilung im Stadium der Metaphase blockiert. Man läßt das Colcemid 3 Stunden bei 37°C einwirken, damit sich eine ausreichende Zahl von Metaphasen ansammelt. Dann erfolgt der Abbruch der Kulturen. Die aufgeschüttelten Röhrchen werden 7 Minuten bei 700 U/min (Laborzentrifuge) zentrifugiert, anschließend der Überstand abgegossen. Bei der darauf folgenden Hypotoniebehandlung läßt man die Lymphozyten durch Zugabe von ca. 5 ml 0,075 molarer KCl-Lösung quellen,

wozu sie nochmals 5 Minuten bei 37°C inkubiert werden. Dann wird 5 Minuten bei 700 U/min zentrifugiert. Die Fixierung erfolgt mit einem Gemisch aus 1 Teil Eisessig und 3 Teilen Methanol (bzw. Äthanol). Das Fixativ wird mindestens zweimal gewechselt; vor dem Wechsel wird jeweils zentrifugiert. In diesem Stadium kann die Zellsuspension mehrere Monate im Kühlschrank aufgehoben und zum Färben frisch aufgetropft werden. Nach erneuter Zentrifugation wird die Zellsuspension aus etwa 20 cm Höhe auf durch ein Äther-Alkoholgemisch entfettete, in Aqua dest. gekühlte Objektträger getropft. Dabei platzen die Lymphozyten, und die Metaphasechromosomen werden nebeneinander auf dem Objektträger ausgebreitet. Die Präparate werden an der Luft getrocknet und beschriftet. Anschließend können die verschiedenen Färbemethoden angewendet werden.

4.1.1.2. Amnionzellkultur (mod. nach Knörr-Gärtner und Härle, 1972)

Bei der Amniozentese wird transabdominal, unter Ultraschallkontrolle, der Uterus mit einer Hohlnadel punktiert. Die günstigste Zeit ist die 16. Schwangerschaftswoche, da man zu dieser Zeit ausreichend Fruchtwasser (etwa 10 bis 20 ml) mit genügend fetalen Zellen gewinnen kann.

15-20 ml Fruchtwasser werden zentrifugiert. Das Zellsediment wird mit 4 ml Fruchtwasserüberstand und 4 ml HAM-F10-Medium in Vierkantglasflaschen gegeben und bei 37°C bebrütet. Nach den ersten 5 Tagen erfolgt der erste Mediumwechsel, der bis zum Kulturabbruch alle 2-3 Tage durchgeführt wird. Zweimal pro Woche wird das Wachstum geprüft. Nach 10-14 Tagen ist ausreichendes Zellwachstum vorhanden, so daß Colcemid zugegeben werden und der Kulturabbruch erfolgen kann. Durch Zugabe von Trypsin werden die Zellinseln vom Flaschenboden abgelöst. Die Zellsuspension wird weiterverarbeitet wie eine Lymphozytenkultur.

Mediumzusammensetzung:

100 ml HAM F10 (Difco)
30 ml fetales Kälberserum (Gibco)
1 ml Antibiotica Antimycoticum (Gibco)
1,8 ml Bicarbonatlösung 8,4 % (Fresenius)

4.1.1.3. Fibroblastenkultur mod. nach der Beschreibung in Schwarzacher und Wolf (1974)

Eine Gewebekultur kann aus einer Haut- oder Muskelbiopsie, oder, wie im vorliegenden Fall, aus Abortmaterial (Eihaut) gezüchtet werden.

Da bei Abortmaterial die Gefahr der Kontamination größer ist als bei anderem Gewebe, soll das Gewebsstück zunächst in einer 10fach konzentrierteren Antibiotikalösung als normal gewaschen werden. Für die Kultur werden steril etwa 1 mm^3 große Stückchen zugeschnitten.

Perforiertes Zellophan läßt man über Nacht in Aceton kochen und gibt es dann jeweils 10 Minuten in Äther, absoluten Alkohol und Aqua dest., und spült danach noch zweimal. Ein passend zugeschnittenes Zellophanstück wird in eine Kulturflasche gelegt, 1 ml Aqua dest. dazugegeben und autoklaviert. Danach wird das Aqua dest. entfernt, das Zellophan mit etwas Kulturmedium befeuchtet und an eine Flaschenseite geklebt. An die gegenüberliegende Seite werden die Gewebestückchen gelegt, auf die man dann das Zellophanstück fallen läßt und etwas andrückt. Der Rest Medium wird entfernt, anschließend werden 8 ml frisches Medium dazugegeben.

Mediumzusammensetzung (100 ml):

80 oder 90 ml TC MEM Eagle
20 oder 10 ml fetales Kälberserum
1 ml 5 %iges Glutamin
1 ml Penicillin-Streptomycin-Lösung
1 ml Phenolrot

Etwa 3-4 Wochen wird bei 37°C inkubiert. In der ersten Woche erfolgt kein Mediumwechsel, danach alle 4-7 Tage. Wenn ausreichendes Zellwachstum vorhanden ist, erfolgt der Kulturabbruch. Dazu wird Colcemid zugegeben, über Nacht bei 37°C inkubiert, dann das Medium entfernt, die Zellen durch Trypsin vom Flaschenboden abgelöst, und die Zellsuspension zentrifugiert. Die weitere Aufarbeitung erfolgt wie bei der Lymphozytenkultur beschrieben.

4.1.2. Färbemethoden

4.1.2.1. G-Banden (vorbehandlungsfreie Methode nach Walther, 1974)

Die frisch auf die Objektträger aufgetropften Metaphasechromosomen werden mit einem Gemisch aus Soerensen-Puffer und Leishman-Stammlösung gefärbt. Die Farblösung wird folgendermaßen angesetzt:

Soerensen-Puffer (0,06M): 30 ml Na_2HPO_4 (Verdünnung 49,2 ad 100 ml Aqua dest.)
30 ml KH_2PO_4 (Verdünnung 50,8 ad 100 ml Aqua dest.)

Leishman-Stammlösung (Merck Art. Nr. 1350):

120 mg der Leishman-Trockensubstanz, die ein Gemisch aus Eosin-Rot und mehreren Blaukomponenten enthält, und 100 ml Methanol werden bei 60°C ca. 30 Minuten erwärmt und ab und zu durchgeschüttelt. Nach der Abkühlung (1 Tag) wird in dunkle Gefäße umgefüllt; dabei soll der Bodensatz nicht aufgerührt werden, da die Lösung gesättigt ist.

Man gibt zu den 60 ml Soerensen-Puffer etwa 8-12 ml Leishman-Stammlösung und färbt damit die Präparate etwa 15-30 Minuten. Die optimale Färbedauer muß nach dem mikroskopisch kontrollierbaren Bild für jeden Farbansatz neu festgelegt werden, da die Farblösung ihre Eigenschaften verändern kann. Sind G-Banden deutlich sichtbar, werden die Präparate mit Aqua dest. gespült und auf einer Heizplatte bei 40°C getrocknet. Die getrockneten Präparate werden in Eukitt eingebettet.

4.1.2.2. R-Banden (modifiziert nach Dutrillaux, 1973)

Der eigentlichen Färbung geht hier eine Hitzedenaturierung voraus. Dazu werden die Präparate in Earl-Puffer (Earl-Puffer enthält NaCl, KCl, $CaCl_2$, $MgSO_4 x 7H_2O$, $Na_2HPO_4 x H_2O$, D-Glucose und Phenolrot; pH 5,2; Einstellen mit $Na_2HPO_4 x 2H_2O$) bei 87°C im Wasserbad erhitzt. Die Dauer der Hitzeeinwirkung richtet sich nach dem Alter der Präparate und beträgt zwischen 5 Minuten und einer Stunde. Nach dem Erhitzen werden die Präparate mit Aqua

dest. abgespült und anschließend gefärbt. Das Färbegemisch besteht aus 4 ml einer 4 %-igen Giemsa-Lösung (Merck Art. Nr. 9204), 10 ml Soerensen-Puffer (s. 4.1.2.1.) und 86 ml Aqua dest. Die Färbedauer liegt bei etwa 15 Minuten.

Sollte der Denaturierungsvorgang zu kurz gewesen sein, kann der ganze Ablauf wiederholt werden. Die gefärbten und getrockneten Präparate werden in Eukitt eingebettet.

4.1.3. Erstellung von Karyogrammen

G-und R-Banden-Präparate werden im Lichtmikroskop betrachtet und fotographiert.

Auswahlkriterien für die zu Karyogrammen verwendeten Metaphasen sind die Qualität der Banden, der Streckungsgrad der Chromosomen, und möglichst wenig Überlagerungen.

Von den Negativen werden vergrößerte Abzüge hergestellt, aus denen die Chromosomen ausgeschnitten und ihrer Identifizierungsnummer (Paris-Nomenklatur, 1971) nach paarweise auf vorgedruckte Karyogrammbögen aufgeklebt werden.

Die verwendeten Methoden haben nach dem Supplement zur Paris-Nomenklatur (1975) folgende Bezeichnungen:

GSL = G-Banden unter Verwendung von Salzlösung und Leishman-Färbung

RHG = R-Banden durch Hitzedenaturierung, mit Giemsa-Färbung

4.2. Literatur

4.2.1. Auswahlkriterien

Zum Vergleich der beschriebenen Fälle von partieller Trisomie 21 wurden zunächst die Veröffentlichungen ausgewählt, aus deren Titel eindeutig hervorging, daß sie sich mit der partiellen Trisomie des distalen Abschnittes von 21q befassen. Die Titel wurden dem Index medicus von 1970 bis Januar 1978 entnommen.

Darüberhinaus wurden Arbeiten ausgewählt, die sich mit DOWN-Syndrom bei Inversionen der Chromosomen 21, und anderen als Robertson'schen Translokationen befassen. Außerdem wurden Arbeiten berücksichtigt, die im Literaturteil der o.g. Veröffentlichungen aufgeführt waren.

Da sich teilweise aus den Titeln nicht genau ersehen läßt, ob die Arbeiten sich mit den hier zu untersuchenden Chromosomensegmenten befassen, kann die Auswahl der Veröffentlichungen keinen Anspruch auf Vollständigkeit erheben.

Es wurden erst Arbeiten ab 1970 berücksichtigt, da frühere Untersuchungen wegen noch nicht durchführbarer Bandenfärbungen für die Fragestellungen zu wenig informativ sind.

4.2.2. Auswertung der Literatur

4.2.2.1. Klassifizierung der Fallberichte

Die größten Schwierigkeiten ergaben sich bei dem Versuch, die verschiedenen Arbeiten über partielle Trisomien des Chromosoms 21 nach bestimmten Kriterien einzuordnen, da die Autoren z.T. sehr unterschiedliche Schwerpunkte gesetzt hatten.

Zunächst wurden die nach 1970 erschienenen Arbeiten, die ihre Ergebnisse noch nicht auf Bandenfärbemethoden stützen konnten, aussortiert (Subrt und Prchlíková, 1970; Garson et al., 1970; Neu et al., 1971; Schmidt et al., 1971; Morić-Petrović et al., 1971).

Nicht berücksichtigt wurden ferner Translokationsfälle, bei denen, ähnlich den Robertson'schen Translokationen, die ganzen langen Arme von Chromosom 21 trisom waren (Borgaonkar et al., 1974), sowie Fälle, bei denen eine reziproke Translokation, und damit eine volle Trisomie des Chromosoms 21 nicht ausgeschlossen werden konnte (Vogel et al., 1973; Giraud et al., ; 1974;

Mikkelsen, 1974; Habedank, 1975).

Für die eigentlichen Auwertungen wurde eine zytogenetische Einteilung der Fallberichte in vier große Gruppen vorgenommen, die in den Tabellen 5.2.1., 5.2.2., 5.2.3. und 5.2.4. zusammengefaßt sind.

Tabelle 5.2.1. enthält fünf Fälle, bei denen eine Trisomie des ganzen Chromosoms Nr. 21 mit Ausnahme der Telomerregion bei einem DOWN-Phänotyp vorlag. Es handelt sich dabei um Tandem-Translokationen, wobei die Länge des nicht trisomen terminalen Abschnittes mit unterschiedlicher Genauigkeit angegeben ist (Niebuhr, 1975; Lopéz-Pajares, 1976; Wahlstöm et al., 1976; Bartsch-Sandhoff und Schade, 1973; Jernigan et al., 1974).

Die Tabellen 5.2.2. und 5.2.3. enthalten die Fälle von partieller Trisomie des langen Arms von Chromosom 21, aufgeteilt in die proximale (Tab. 5.2.2., sieben Fälle: Williams et al., 1975; Raoul et al., 1976; Pfeiffer et al., 1977, Fall 2; Hagemeijer und Smit, 1977; O'Donnell et al., 1975; Chen et al., 1976; de la Chapelle et al., 1973) und die distale Trisomie 21q (Tab. 5.2.3., vierzehn Fälle: Aula et al., 1973, Fall 4; O'Donnell et al., 1975; Williams et al., 1975; Raoul et al., 1976; Pfeiffer et al., 1977, Fall 1; Poissonnier et al., 1976; Wahrman et al., 1974; Patient I. B. 731219; Fraisse, 1975; Patient T. F. 730414).

In Tabelle 5.2.4. sind drei weitere Fälle von Trisomie 21, unter Ausschluß der dunklen G-Bande 21q21 durch interstitielle Deletion angeführt (Aula et al., 1973, Fall 1 und 2; Cervenka et al., 1977).

Um die Fallberichte unter gleichen Gesichtspunkten einordnen und vergleichen zu können, war eine Überarbeitung der zytogenetischen Angaben unter Berücksichtigung der publizierten Karyogramme notwendig. Dabei wurde versucht, die Länge der trisomen und monosomen Abschnitte genau festzustellen. Wo zu den üblichen Bruchpunktangaben nach der Paris-Nomenklatur keine weiteren Beschreibungen der veränderten Chromosomen vorlagen, und die Bruchpunkte aus den vorhandenen Karyogrammen nicht weiter präzisiert werden konnten, wurden sie gemäß der Paris-Nomenklatur

in der Mitte der jeweils genannten Bande angenommen (Abb. 17).

z.B.: "Bruchpunkt in 21q21":

Abb. 17: Bruchpunktfestlegung in Bandenmitte

Eine solche Bruchpunktfestlegung wurde vorgenommen bei O'Donnell et al., 1975 (21q21); Williams et al., 1975 (10q26 und 21q21); Raoul et al., 1976 (21q21); Chen et al., 1976 (12q24 und 21q21); Pfeiffer et al., 1977, Fall 1 (21q21); Fall 2 (4q27 und 21q21); Wahrman et al., 1974 (2q37).

Sind Bruchpunkte als am Anfang einer Bande liegend identifiziert, wurde gemäß dem Supplement zur Paris-Nomenklatur (1975) der Nummer der Bande "00" angefügt (Abb. 18).

z.B.: "Bruchpunkt am Übergang von der dunklen zur hellen G-Bande am langen Arm von Chromosom 21":

Abb. 18: Bruchpunktfestlegung am Bandenübergang

Durch diesen Zusatz wurden folgende Arbeiten ergänzt:
Aula et al., 1973, Fall 1 (21q2100 und 21q2200); Fall 2 (21q2100 und 21q2200); Fall 4 (21q2100); Wahrman et al., 1974 (21q2200); Fraisse, 1975 (21q2200); Poissonnier et al., 1976 (21q2100).

Die bei Tandem-Translokationen vermuteten, in ihrer Größe schwer zu identifizierenden terminalen Verluste werden mit "ter" bezeichnet.

4.2.2.2. Äußere Auffälligkeiten der Patienten

Schwangerschaftsverlauf und Daten bei der Geburt, Dysmorphiezeichen und Fehlbildungen, sowie körperliche und geistige Entwicklung der neun Patienten mit distaler partieller Trisomie 21q wurden, sofern Beschreibungen vorhanden waren, tabellarisch zusammengefaßt (Tabellen 5.2.5.1., 5.2.5.2. und 5.2.5.3.)

Um zu vergleichbaren Ergebnissen zu kommen, wurde die in Teil 2.2. beschriebene Systematik angewandt. Die beiden eigenen Fälle wurden mit in die Tabellen einbezogen.

Um möglichst zutreffende Angaben über die vorgestellten Patienten zu erhalten, wurden die Phänotyp-Beschreibungen der Autoren mit den vorhandene Fotos verglichen, und, sofern auf Fotos nicht beschriebene Auffälligkeiten zu erkennen waren, diese mit "x" in der Tabelle registriert.

Eine Schwierigkeit bestand v.a. darin, bei der Anzahl der aufgeführten Merkmale einen Mittelweg zu finden zwischen den unterschiedlichen Mengen an Information bei den einzelnen Arbeiten. In einigen fehlen Phänotyp-Beschreibungen mit Ausnahme einer kurzen Charakterisierung (z.B. "typisches DOWN-Syndrom")(z.B. Wahrman et al., 1974; O'Donnell et al., 1975), andere geben äußerst detaillierte Beschreibungen ihrer Probanden (z.B. Poissonnier et al., 1976).

Merkmale, die an sich typisch für das DOWN-Syndrom sind, die aber bei keinem der Patienten erwähnt wurden (z.B. abnorme Helixfaltung), wurden nicht in die Tabelle aufgenommen, bzw. unter einem allgemeineren Oberbegriff zusammengefaßt (z.B. "dysplastische Ohren"). Auf der anderen Seite wurde dort, wo bei der überwiegenden Anzahl der Autoren genaue Angaben vorhanden waren, so weit wie möglich nach Einzelmerkmalen aufgeschlüsselt (z.B. Hautleisten).

5. ERGEBNISSE

Zunächst sollen die beiden eigenen Patienten vorgestellt, anschließend die Literaturberichte ausgewertet werden.

5.1. Fallbeschreibungen

5.1.1. Patient I.B., 731219

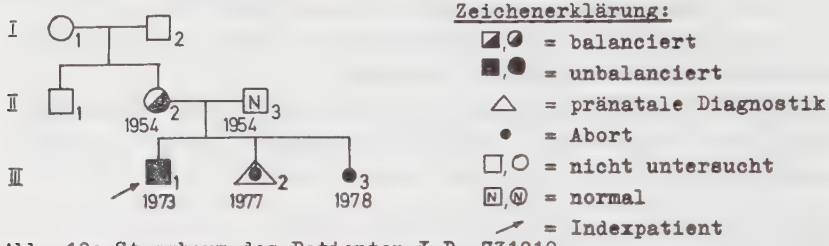

Abb. 19: Stammbaum des Patienten I.B. 731219

Der Junge (III, 1 in Abb. 19) wurde 1973 nach einer normal verlaufenen Schwangerschaft als erstes Kind phänotypisch unauffälliger, gesunder, junger Eltern (II,2 und II,3 in Abb. 19) termingerecht geboren. Sein Gewicht betrug 3075g, die Länge 51 cm. Er wurde zwei Monate gestillt; dabei traten keine Ernährungsschwierigkeiten auf.

Ob die Diagnose DOWN-Syndrom bereits bei der Geburt oder erst im Laufe des ersten Lebensjahres gestellt wurde, als das Kind v.a. wegen einer Dermatitis seborrhoica in Behandlung war, konnte nicht in Erfahrung gebracht werden.

Die im folgenden beschriebenen Dysmorphiezeichen wurden zum einen bei einem Krankenhausaufenthalt (Kinderklinik des Krankenhauses Harlaching, München) im Alter von 11 Monaten, wegen Zuckungen der Arme, zum anderen von privaten Fotographien der Familie erhoben, da das Kind bei den Großeltern in Jugoslawien aufwächst und seit dem erwähnten Krankenhausaufenthalt nicht mehr in Deutschland war. Aus diesem Grunde liegen auch keine Hautleistenbefunde und keine Enzymdiagnostik vor.

Mit 11 Monaten lagen Gewicht (9 kg), Größe (74 cm) und Kopfumfang (47 cm) im Normbereich.

Es lag eine starke Brachycephalie vor (s. Abb. 20 d, e), die

a

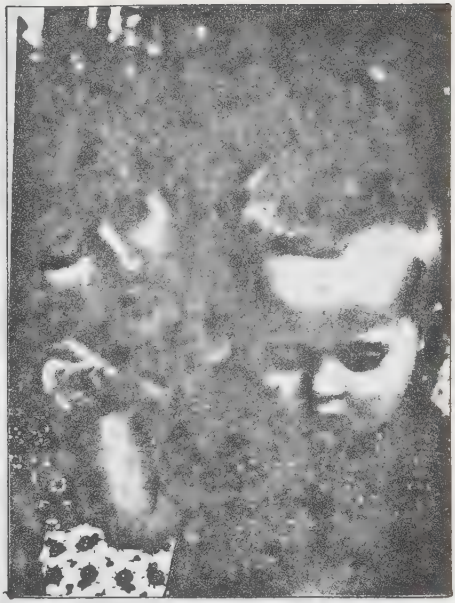

b

c

Abb. 20: Indexpatient im Alter von etwa $3^1/2$-4 Jahren

-stark vorgewölbte Frontalhöcker (a,b)
-rundes Gesicht (a,b)
-mongoloide Lidachsenstellung (a)
-antevertierte Nasenbodenebene(a)
-verbreiterte Nasenspitze, schmale Nasenflügel (a)
-schmale Mundöffnung, hängende Mundwinkel (a)
-Vierfingerfurche (b)
-Sandalenlücke (c)

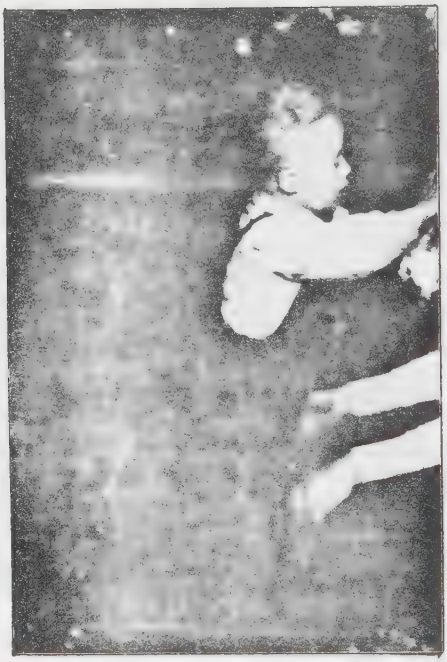

-Brachycephalie
-kleine runde Ohren

d

Abb. 20 (Fortsetzung)

-kleine runde Ohren
-transversal verlaufende Helixwurzel
-verbreiterte Incisura intertragica

e

Stirn war hoch und wies stark vorgewölbte Frontalhöcker auf (s. Abb. 20 a,b). Bei der Krankenhausaufnahme bestand weiterhin ein leichter Hydrocephalus mit einem positiven Sonnenuntergangsphänomen. Die vordere Fontanelle war weit offen, die Sagittalnaht auffallend breit. Die Gesichtsform war rund. Es lag eine bilaterale mongoloide Lidachsenstellung vor, außerdem ein bilateraler Epicanthus, der auf Fotos im Alter von etwa 3 1/2 Jahren jedoch nicht mehr zu erkennen ist. Ferner bestand ein Strabismus convergens.

Auf den Fotographien erkennt man kleine runde Ohren, eine transversal verlaufende Helixwurzel und eine verbreiterte Incisura intertragica (s. Abb. 20 e).

Die Nasenspitze wirkt verbreitert, die Nasenflügel sind schmal; die Nasenbodenebene ist leicht antevertiert (s. Abb. 20 a).

Die Mundöffnung ist schmal, der Schleimhautoberlippenrand zeigt einen steilen Verlauf, die Mundwinkel hängen herab (s, Abb. 20a).

An beiden Händen liegt eine Vierfingerfurche vor (s. Abb. 20b).

An beiden Füßen ist der Abstand zwischen der ersten und der zweiten Zehe verbreitert (s. Abb. 20c)

Bei der Krankenhausaufnahme wurden weiterhin eine Rectusdiastase, und ein einseitiger Kryptorchismus mit einem fraglichen Leistenhoden festgestellt.

Auskultatorisch und röntgenologisch ergaben sich keine Anzeichen für einen Herzfehler; das EKG war normal.

Röntgenaufnahmen des Schädels ließen die große Fontanelle, die weite Sagittalnaht, darüberhinaus eine verkürzte hintere Schädelgrube und eine schuhförmige Sellasenke erkennen. Hirndruckzeichen lagen nicht vor.

Ein Ultraschallenzephalogramm (UEG) ergab keine Anhaltspunkte für eine intrakranielle Massenverschiebung; der 3. Ventrikel war aber erweitert (12 mm). Ein erstes EEG zeigte ständige gemischte hohe Krampfpotentiale ohne feststellbare Grundaktivität. Im Laufe einer Behandlung mit Mylepsin und Mogadan besserten sich die EEG-Befunde deutlich. Die Behandlung wurde abgebrochen, obwohl die Krämpfe (Diagnose: Hypsarrhythmien) nicht ganz verschwanden, da das Kind so stark gedämpft wurde, daß nur noch eine

Sondenernährung möglich war.

Eine Augenhintergrunduntersuchung zeigte auf beiden Seiten eine Unschärfe der Papillen. Der Liquordruck war mit 600 mm H_2O deutlich erhöht.

Entwicklung:
Zum Zeitpunkt der Krankenhausaufnahme, mit 11 Monaten, zeigte der Junge eine Muskelhypotonie mit positivem Taschenmesserphänomen. Die statomotorische Entwicklung war schwer retardiert mit fehlender Kopfkontrolle und Unfähigkeit, frei zu sitzen. Nach den Angaben der Mutter konnte das Kind erst mit etwa $2^1/2$ Jahren sitzen, mit 3 Jahren stehen, mit 4 Jahren an der Hand laufen und einige Worte sprechen.

Zytogenetik:
Da der Indexpatient eine junge Mutter hat - sie war bei der Geburt 19 Jahre alt -, bestand zunächst der Verdacht auf eine Translokation als Ursache des DOWN-Syndroms.

Bei der Mutter wurde bei der Chromosomenanalyse aus peripherem Blut (GSL) in allen untersuchten Zellen ein verkürztes Chromosom Nr. 21 entdeckt (Abb. 21 a). Die kurzen Arme, Zentromerregion und proximaler Langarm schienen normal. Die dunkle G-Bande 21q21 war vorhanden. Es schien also ein Verlust des distalen Chromosomenabschnittes des langen Armes eingetreten zu sein. Ein rezipientes Chromosom konnte mit der G-Bandentechnik zunächst nicht entdeckt werden.

Beim Indexpatienten wurden bei der Chromosomenanalyse aus peripherem Blut (GSL) zwei normale Chromosomen 21 gefunden (Abb. 22a).

Diese Befunde wurden dahingehend interpretiert, daß der Sohn eine bei der Mutter balanciert vorliegende Translokation in unbalanciertem Zustand geerbt hatte, bei der der Distalabschnitt von Chromosom 21, wahrscheinlich die helle G-Bande 21q22 auf ein bis zu diesem Zeitpunkt noch nicht entdecktes Chromosom transloziert war.

Bevor diese Befunde beim Indexpatienten und seiner Mutter durch eine R-Bandenfärbung voll aufgeklärt werden konnten, wurde die Mutter wieder schwanger. In der 17. Schwangerschaftswoche wurde

eine Amniozentese vorgenommen, die in der 19. SSW wiederholt werden mußte, da die Zellen schlecht wuchsen.

Die pränatale Chromosomenanalyse (GSL) ergab das gleiche Bild wie beim Indexpatienten, nämlich 46 Chromosomen, darunter zwei unauffällige Chromosomen Nr. 21, und ebenfalls kein Hinweis auf ein eventuelles Translokationschromosom.(Abb. 23). Damit konnte pränatal nicht entschieden werden, ob auch dieses Kind ein DOWN-Syndrom haben, oder ob es gesund sein würde.

Die Schwangerschaft endete mit einem Spontanabort in der 24. Woche, nachdem nach der zweiten Amniozentese ein Fruchtwasserabgang eingetreten war.

Eine pathologische Untersuchung des Feten (Dr. H. Rehder, Lübeck) ergab folgende degenerative Stigmata (Abb. 24): gering abgeflachtes Hinterhaupt, Hypertelorismus mit breiter Nasenwurzel, abgeflachte Nasenspitze mit Nasengrübchen, Epicanthus, Retrogenie, beidseitige Vierfingerfurche, angedeutete Hackenfüße. Innere Mißbildungen: am Herzen lag ein kombinierter Vorhof-Kammer-Scheidewanddefekt mit gemeinsamem AV-Klappenring vor. Die rechte Lunge wies eine inkomplette Dreilappung auf; rechts lagen der Ureter und das Nierenbecken doppelt vor, der linke Ureter war geschlängelt.

Diese Befunde sind mit einem DOWN-Syndrom vereinbar, so daß anzunehmen ist, daß auch bei diesem Kind eine unbalancierte Translokation vorlag, die zu einer partiellen Trisomie 21 geführt hat. Eine Chromosomenanalyse aus Abortmaterial brachte hinsichtlich der Identifizierung des Translokationschromosoms keine neuen Erkenntnisse.

Die danach durchgeführten R-Bandenfärbungen (RHG) aus peripherem Blut bei der Mutter (Dutrillaux, Paris) und dem Indexpatienten führten zur Identifizierung des rezipienten Chromosoms (Abb. 21 b und 22 b). Der Distalabschnitt von Chromosom 21 war bei der Mutter auf den langen Arm von Chromosom 4 transloziert. Im Normalfall trägt ein Chromosom 4 in der R-Bandenfärbung eine schmale dunkle Bande (4q35) am Langarmende. Bei Mutter und Indexpatienten war diese schmale dunkle durch eine breitere dunkle Bande ersetzt, die in ihrer Länge etwa der dunklen R-Bande 21q22 entsprach, welche bei der Mutter am einem Chromosom 21 fehlte.



a

Abb. 21: Karyogramme der Mutter (II,2) (Peripheres Blut)

a: GSL

b: RHG t(4;21)(q3500;q2200)

b

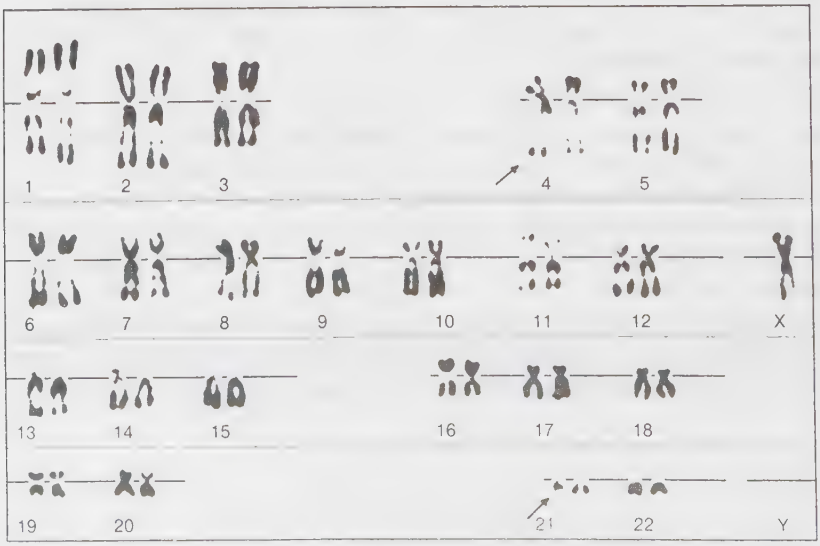



a

Abb. 22: Karyogramme des Indexpatienten (III,1) (Peripheres Blut)

a: GSL

b: RHG

t(4;21)(q3500;q2200)

b

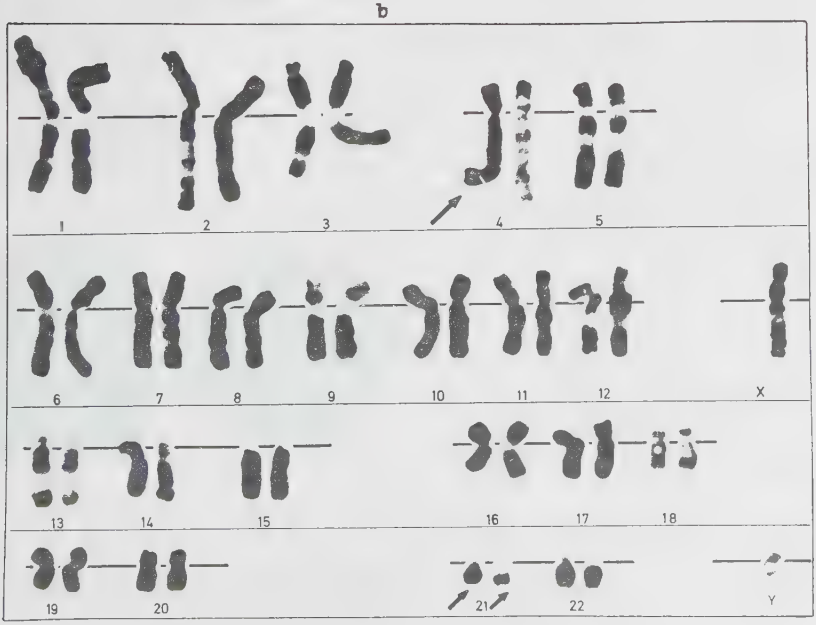

Abb. 23: Karyogramm des Feten (III?2) (Fruchtwasser), GSL

t(4;21)(q3500;q2200)

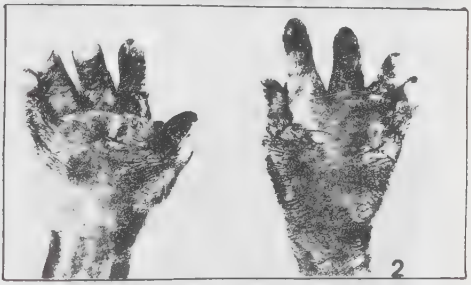

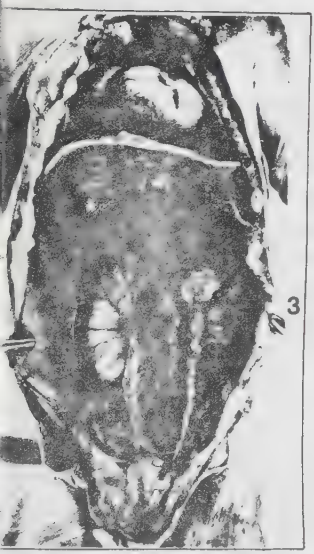

Abb. 24: Pathologiebefund des Feten (III,2)
(Dr. H. Rehder, Lübeck)

1: flaches Hinterhaupt, Hypertelorismus, abgeflachte Nasenspitze, Epicanthus, Retrogenie

2: Vierfingerfurche an beiden Händen

3: Verdopplung von Ureter und Nierenbecken rechts; leichte Erweiterung und Schlängelung des Ureters links

4: Inkomplette Dreilappung der rechten Lunge

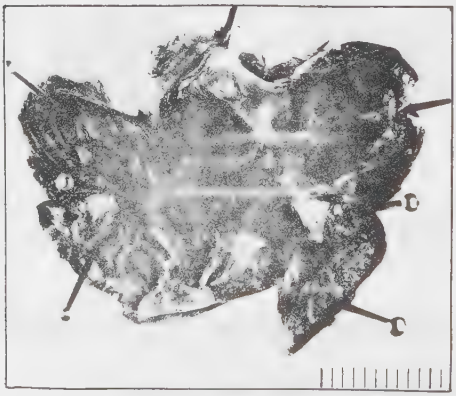

a

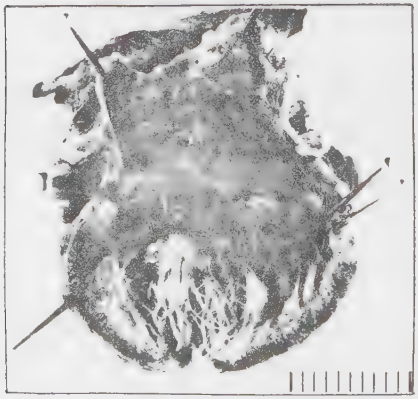

b

5: Eröffnetes rechtes (a) und linkes (b) Herz: kombinierter Vorhof-Kammer-Scheidewand-Defekt mit gemeinsamem AV-Klappenring

Abb. 24: (Fortsetzung)

Der Indexpatient wies neben zwei normalen Chromosomen 21 und einem normalen Chromosom 4 auch das Chromosom 4q+ auf.

Nach der Identifizierung des rezipienten Chromosoms Nr. 4 mittels R-Banden konnte das helle Segment 21q22 auf dem Langarmende von Chromosom 4 auch in der G-Bandenfärbung entdeckt werden.

Diese Befunde wurden dahingehend interpretiert, daß bei der Mutter eine balancierte Translokation t(4;21) vorlag, die der Sohn in unbalanciertem Zustand trägt. Er ist demnach trisom für den distalen Abschnitt des langen Arms von Chromosom 21 (21q22→qter).

Zytogenetisch konnte nicht gesichert werden, ob die Translokation reziprok ist oder nicht, und wo genau die Bruchpunkte liegen. Am deletierten Chromosom 21 der Mutter liegt am distalen Ende ein schmaler, in G-Banden heller, in R-Banden dunkler Bereich vor, der einem Rest der Bande 21q22 entsprechen könnte; dann läge der Bruchpunkt innerhalb der Bande 21q22 (etwa in 21q2205), und die deletierte distale Bandenhälfte wäre auf das unveränderte Chromosom 4q transloziert. Die helle G- bzw. dunkle R-Bande am deletierten Chromosom 21 könnte aber auch der hellen G- bzw. dunklen R-Bande 4q35 entsprechen. Es wird im allgemeinen angenommen, daß sich ein Chromosomenbruchstück nicht an ein unverändertes anderes Chromosom anheftet, sondern nur an eines, an dem ebenfalls ein Bruch eingetreten ist. So ist auch hier anzunehmen, daß sich das deletierte Stück von Chromosom 21 an ein deletiertes Chromosom 4 angeheftet hat, während das terminale Stück von 4q auf das deletierte Chromosom 21 transloziert wurde; daß also eine reziproke Translokation stattgefunden hat. Es wird daher eine Bruchpunktlokalisation in 4q3500 und 21q2200 angenommen (s. Schema in Abb. 26).

Unter der Voraussetzung einer reziproken Translokation ist der Indexpatient zusätzlich monosom für den Distalabschnitt von Chromosom 4 (4q3500→qter). Ein Einfluß dieser eventuell vorliegenden Monosomie auf den DOWN-Syndrom-Phänotyp konnte jedoch nicht festgestellt werden.

N.B. Im Herbst 1978 lag bei der Mutter wieder eine Schwangerschaft vor, die in der 13. Schwangerschaftswoche, bevor eine Amniozentese durchgeführt werden konnte, mit einem Spontanabort endete. Eine Chromosomenanalyse an Abortmaterial konnte nicht vorgenommen werden.

Zusammenfassung:

Zusammenfassend läßt sich sagen, daß bei dem Indexpatienten (III,1) und dem Feten (III,2) jeweils durch adjacent-1-Segregation bei der Mutter (Abb. 25) eine partielle Trisomie 21q22→qter entstanden ist, die das Vollbild eines DOWN-Syndroms zur Folge hatte, wobei die gleichzeitig vorliegende Monosomie 4q35→qter keine erkennbaren Pänotyp-Auswirkungen hatte.

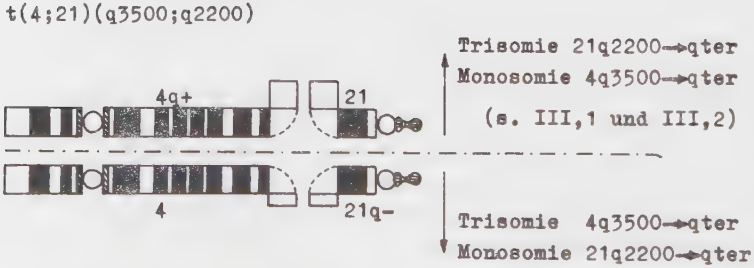

Abb. 25: Schema der adjacent-1-Segregation bei der Mutter (II,2)

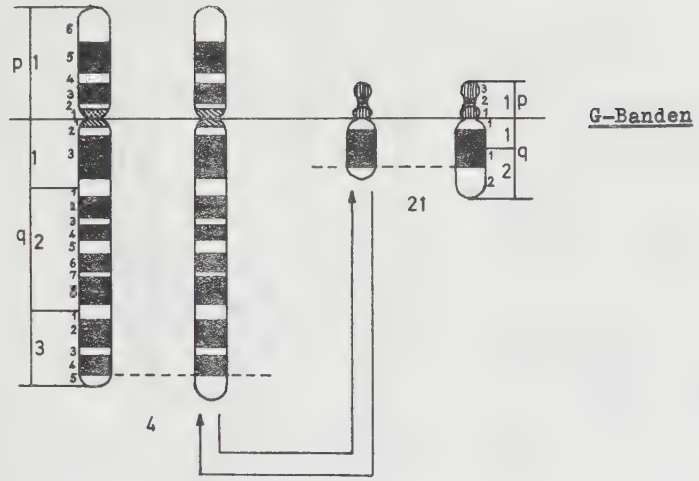

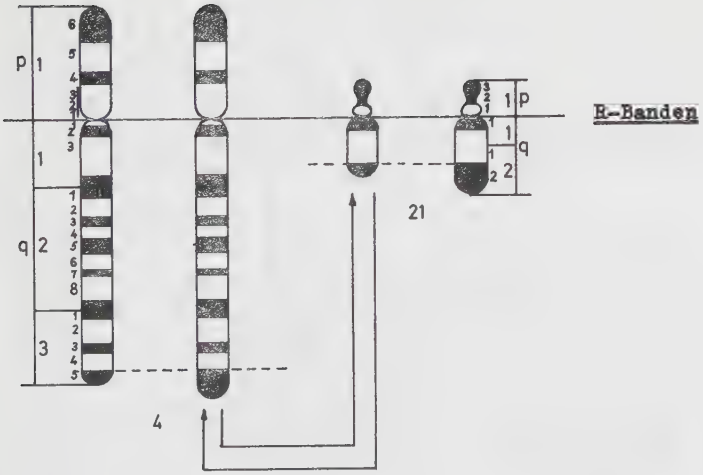

Abb. 26: Schema der balancierten mütterlichen Translokation t(4;21)(q3500;q2200)

Abb. 27: Mitoseprotokoll
Patient I.B. 731219

	Analysierte Mitosen Chromosomenzahl								Ausgewertete Mitosen	
	<45*	45*	46	47	>47+	92	insgesamt		Karyogramme	Karyotyp/Diagnose
Vater (II,3) geb. 5.5.54 Blut G/67/75		2	14				16	G	2	46,XY, unauffälliger männlicher Karyotyp
Mutter (II,2)geb. 20.6.54 Blut G/66/75 Wdh. 17.11.78	1 1	2 1	31 9 1		1 1		35 12 1	G G R	8 2 1	46,XX, t(4;21)(q3500;q2200) balanciert
Kind (III,1) geb.19.12.73 Blut G/120/77	1	1	10 5				12 5	G R	3 3	46,XY, t(4;21)(q3500;q2200) partielle Trisomie 21q2200→qter (part. Monosomie 4q3500→qter)
Fet (III,2) A/31/77 F/26/77	1 2		10 2				11 4	G G	4 3	46,XY, t(4;21)(q3500;q2200) part. Trisomie 21q2200→qter (part. Monosomie 4q3500→qter)

* = unsystematische, vermutlich präparationsbedingte Chromosomenverluste
\+ = Präparationsartefakte

5.1.2. Patient T.F. 730414

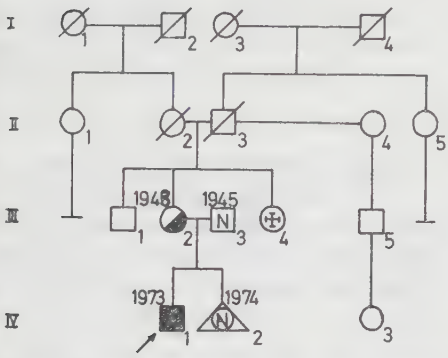

Zeichenerklärung:

= balanciert
= unbalanciert
= pränatale Diagnostik
= nicht untersucht
= verstorben
= im Säuglingsalter aus unbekannter Ursache verstorben
= normal
= Indexpatient
= kinderlos aus unbekannter Ursache

Abb. 28: Stammbaum des Patienten T.F. 730414

Der Patient (IV,1) ist das erste Kind nicht verwandter, gesunder Eltern; bei der Geburt war die Mutter 25, der Vater 28 Jahre alt. In der Familie der Mutter sind zwei verheiratete Tanten aus unbekannten Gründen kinderlos geblieben (II,1 und II,5). Die jüngere Schwester der Mutter (III,4) starb im Alter von 3 - 4 Wochen aus unbekannter Ursache. Ein Halbbruder der Mutter (III,5) hat eine gesunde Tochter. Die Familienanamnese des Vaters (III,3) ist unauffällig.

Klinische Daten:

Die Mutter (III,2) hatte keine Aborte. Im Alter von 17 bis 20 Jahren arbeitete sie als Röntgenassistentin. Im Alter von 23 Jahren wurden bei ihr Röntgenuntersuchungen von Magen und Becken vorgenommen. Während der fünf Jahre vor der Schwangerschaft hatte sie vaginale Infektionen (Candidiasis, Trichomoniasis) und eine Adnexitis. Wegen Infertilität wurde sie zwei Monate mit Diathermie, Euflamin und Niagestin behandelt, worauf die Konzeption erfolgte. In den ersten fünf Monaten der Schwangerschaft war eine Hormonbehandlung wegen eines drohenden Abortes notwendig. Die Geburt erfolgte zwei Wochen vor dem errechneten Termin, am 14.4.1973; sie verlief komplikationslos und dauerte vier Stunden.

Das männliche Neugeborene wog 3400 g, die Länge betrug 52 cm, der Kopfumfang 34 cm.

Der Junge wurde erstmals im Alter von sieben Wochen vorgestellt.

Abb. 29: Indexpatient im Alter von 17 Monaten
-mongoloide Lidachsenstellung
-bilateraler Epicanthus
-Hypertelorismus

Er sah gesund und gut entwickelt aus, hatte aber eine mongoloide Lidachsenstellung und einen deutlichen bilateralen Epicanthus (s.Abb. 29). Ferner wurden ein Hypertelorismus, ein flacher Nasensteg, ein hochgewölbter schmaler Gaumen und eine "Hypognathie" des Unterkiefers beschrieben. Die Hände waren klein, die Finger kurz, Vierfingerfurchen waren beidseits vorhanden. An beiden Füßen bestand ein vergrößerter Abstand zwischen der ersten und der zweiten Zehe (Sandalenlücke). Beidseits lag eine Sandalenfurche vor. Weiterhin bestanden eine Rectusdiastase, Bänderschwäche und Muskelhypotonie. Letztere war im Alter von 7 Monaten, vermutlich infolge der ab dem 3. Monat durchgeführten Physiotherapie (nach Vojta und Bobath), nicht mehr festzustellen. Eine Röntgenaufnahme des Beckens bei der Untersuchung im Alter von 7 Wochen zeigte einen leicht verminderten Ilium-Index.

Pathologische Befunde an den inneren Organen lagen nicht vor. Ein Leistenbruch wurde im Alter von 2 Monaten operiert.

Abnormitäten in der statomotorischen und geistigen Entwicklung konnten zu diesem Zeitpunkt nicht festgestellt werden; der Säugling zeigte ein aktives Verhalten.

Im Alter von 2 Monaten konnte er aus der Bauchlage den Kopf heben, und lächeln.

Mit 7 Monaten konnte er sich aus der Bauch- in die Rückenlage drehen und umgekehrt; die Kopfkontrolle in Bauchlage war gut. Sitzen mit Unterstützung war möglich.

Mit 8 Monaten konnte er sich selbständig aufsetzen.

Bei einem im 2. Monat durchgeführten Bühler-Hetzer-Entwicklungstest entsprach die Entwicklungsstufe einem Alter zwischen 1 und 2 Monaten. Bei einem Entwicklungstest im 8. Monat streuten die Leistungen zwischen Werten von 6 und 8 Monaten (Prof. Dr. Wunderlich). Der im 17. Lebensmonat durchgeführte Bühler-Hetzer-Test ergab einen Entwicklungsquotienten (EQ) von 100. Der Junge war statomotorisch altersgemäß entwickelt; nur die Sprachentwicklung war leicht retardiert (MPI für Psychiatrie, Dr. Martinius).

Die statomotorische Entwicklung war auch bei den folgenden Untersuchungen im Alter von 2 und 2 3/4 Jahren im Normbereich; leicht gestört blieb die Sprachentwicklung sowie die Feinmotorik und die Konzentrationsbereitschaft. Mit 2 3/4 Jahren lief der Junge etwas unsicher; außerdem schien die Muskulatur eher wieder hypoton. Der Entwicklungsquotient lag wiederum mit 100 im Normbereich (Kinderzentrum München, Dr. Lamby, und MPI für Psychiatrie, Dr. Martinius).

Im Alter von 3 1/12 Jahren wurde der erste Intelligenztest (Minnesota) durchgeführt. Der Gesamt-IQ lag bei 109; im Verbalteil wurde ein Wert von 109, im Non-Verbalteil ein Wert von 116 erreicht.

Zu diesem Zeitpunkt bestanden nach wie vor Schwächen in der Feinmotorik und in der Perzeption.

Von etwa 3 1/4 bis 4 1/2 Jahren bekam der Junge Montessori-Einzeltherapie als Vorbereitung auf den Montessori-Kindergarten. Mit 3 1/2 Jahren besuchte er mit seiner jüngeren Schwester einen normalen Kindergarten, wo er v.a. sprachlich große Fortschritte machte. Mit 5 1/2 Jahren kam er in den Montessori-Kindergarten, nachdem er vorher noch ein Jahr an einer Gruppentherapie teilgenommen hatte.

Der mit 5 10/12 Jahren durchgeführte Intelligenztest (HAWIVA = Hamburg-Wechsler-Intelligenztest für das Vorschulalter) ergab

einen IQ von 100 (im Verbalteil 100, im Handlungsteil 92).

Obwohl er schulfähig für die Montessori-Schule ist, soll der Junge noch etwa ein Jahr im Kindergarten bleiben, da er innerhalb der Gruppe noch leicht ablenkbar ist.

Eine kosmetische Operation zur Beseitigung des Epicanthus ist vorgesehen.

Zytogenetik:

Die Chromosomenzahl des Patienten betrug 46 ohne Anzeichen einer Mosaikbildung. Die konventionelle Giemsa-Färbung ergab ein strukturell abnormes G-Gruppen-Chromosom mit vergrößerter Satelliten-Region (Abb. 30).

Bei der Mutter wurde ebenfalls ein G-Gruppen-Chromosom mit vergrößerter Satelliten-Region gefunden, aber der lange Arm dieses Chromosoms schien verkürzt zu sein (Abb. 31).

Der Vater hatte einen unauffälligen Karyotyp. Die anderen Verwandten verweigerten eine zytogenetische Untersuchung.

Genauere Analysen mittels G-Banden ließen erkennen, daß das abnorme Chromosom des Kindes ein Chromosom Nr. 21 war. Aus Position und Größe der Banden 21q21 und 21q22 konnte man schließen, daß der lange Arm unverändert war. Beim kurzen Arm schloß sich nach dem Zentromer an die ungefärbte Region der Satellitenstiele (21p12) eine schwach gefärbte G-Bande an.(s. Abb. 32).

Bei der Mutter lag der gleiche Befund an der Kurzarmregion des Chromosoms 21 vor, aber am langen Arm fehlte das distale Stück unterhalb der dunklen G-Bande 21q21.

Da die Mutter phänotypisch normal ist, wurde dieser Befund als eine balancierte perizentrische Inversion interpretiert. Die Bruchpunkte wurden in den Banden p12 bzw. am Übergang zu p13 (p1300) und q2200 lokalisiert. Die schwach gefärbte G-Bande am kurzen Arm entspricht somit der Bande 21q22.

Die naheliegendste Erklärung für die Befunde des Kindes ist die, daß ein Crossing-over in der Inversionsschleife während der mütterlichen Meiose (s. 2.1.5.3.) zu einer Duplikationsdefizienz mit Trisomie des distalen Abschnittes von 21q (21q22) und Monosomie der Satellitenregion 21p13 geführt hat (Abb. 32).

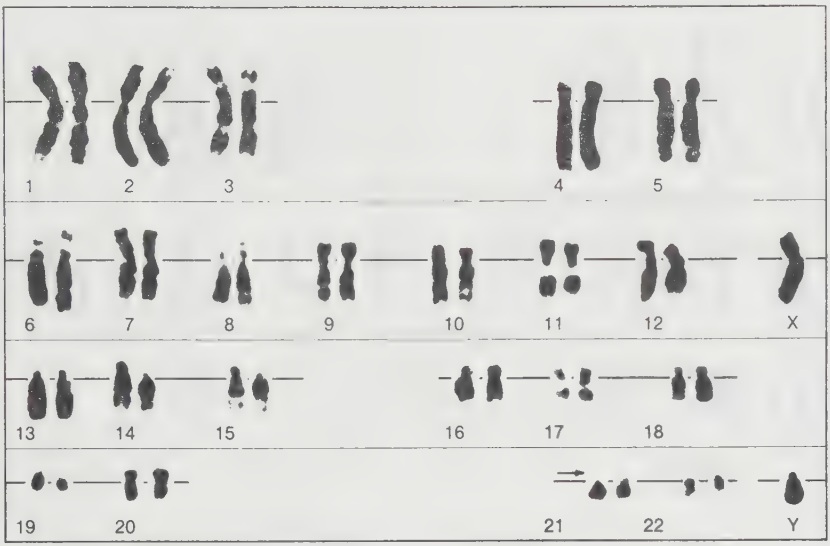

Abb. 30: Karyogramm und G-Y-Gruppe des Indexpatienten (IV.1)
(G-Banden-Prophasen)
Unbalancierte Inversion inv(21)(p1300;q2200)



Abb. 31: G-Banden-Karyogramm und Satellitenassoziation des betroffenen Chromosoms 21 bei der Mutter (III,2) Balancierte Inversion inv(21)(p1300;q2200)

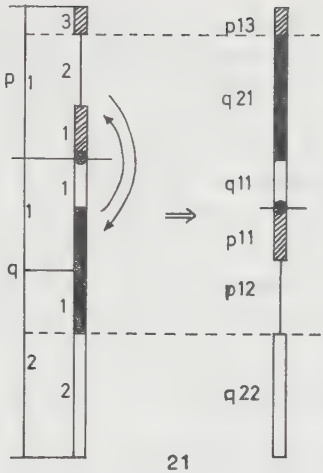

Schema der mütterlichen Inversion
inv(21)(p1300;q2200)

Crossing-over in der
Inversionsschleife

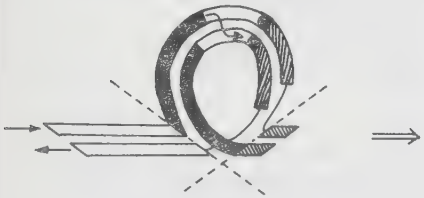

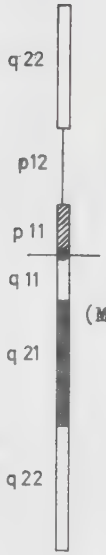

Chromosom des
Indexpatienten

Trisomie 21q2200→qter
(Monosomie 21p1300→pter)

Abb. 32: Schema der Inversionschromosomen der Mutter und des Indexpatienten

Hautleisten-Befunde: (Prof. Dr. A. Rodewald, Homburg)(Abb. 33)
Beim Patienten liegen Ulnarschleifen auf allen 10 Fingerbeeren vor. Beidseits sind distale axiale Triradii t" mit erhöhten atd-Winkeln (links 119°, rechts 105°) vorhanden. In beiden III. Fingerzwischenräumen liegen Distalschleifen vor. An beiden Händen ist eine Vierfingerfurche ausgebildet. Es findet sich eine Ulnarabweichung der Daumenfurche und der Längsfurche F_4.

Am Großzehenballen beider Füße liegen kleine Distalschleifen vor; am Hypothenar liegt rechts distal, links proximal und distal eine Tibialschleife vor. An beiden Füßen sind Sandalenfurchen ausgeprägt.

Insgesamt sind die Hautleistenbefunde charakteristisch für das DOWN-Syndrom.

Der Walker-Index, in den die Wahrscheinlichkeit für 16 Hautleisten-Merkmale (alle 10 Fingerbeeren, III. Interdigitalraum, axialer Triradius, Hallucalareal beidseits) eingeht, liegt beim Indexpatienten bei + 5,43, unter Einbeziehung der Symmetrieverhältnisse der Palmabemusterung beträgt er + 11,36 (Rodewald-Rudescu, 1973/74). Der Bereich für das DOWN-Syndrom liegt zwischen - 1,0 und + 19,0.

Die Hautleistenbefunde der Eltern lagen im Normbereich.

N.B. Die Mutter wurde kurz nach der Geburt des Sohnes wieder schwanger. Eine Amniozentese mit anschließender Chromosomenanalyse (Prof. Dr. K. Kmörr, Ulm) ergab, daß das Kind zwei normale Chromosomen Nr. 21 hatte. Das gesunde Mädchen wurde im April 1974 geboren.

Zusammenfassung:
Bei dem Patienten (IV,1) mit typischen DOWN-Syndrom-Stigmata und einem auffällig hohen IQ bzw. EQ liegt eine durch Crossing-over in der mütterlichen Inversionsschleife bei der Meiose entstandene partielle Trisomie 21q2200→qter und eine sich phänotypisch nicht auswirkende Monosomie 21p1300→pter vor.

Verteilung der logarithmischen Werte bei der DOWN-Syndrom-Serie (freie Trisomie 21 und Mosaik-Patienten) und der Kontrollgruppe. Methode nach N.F.WALKER

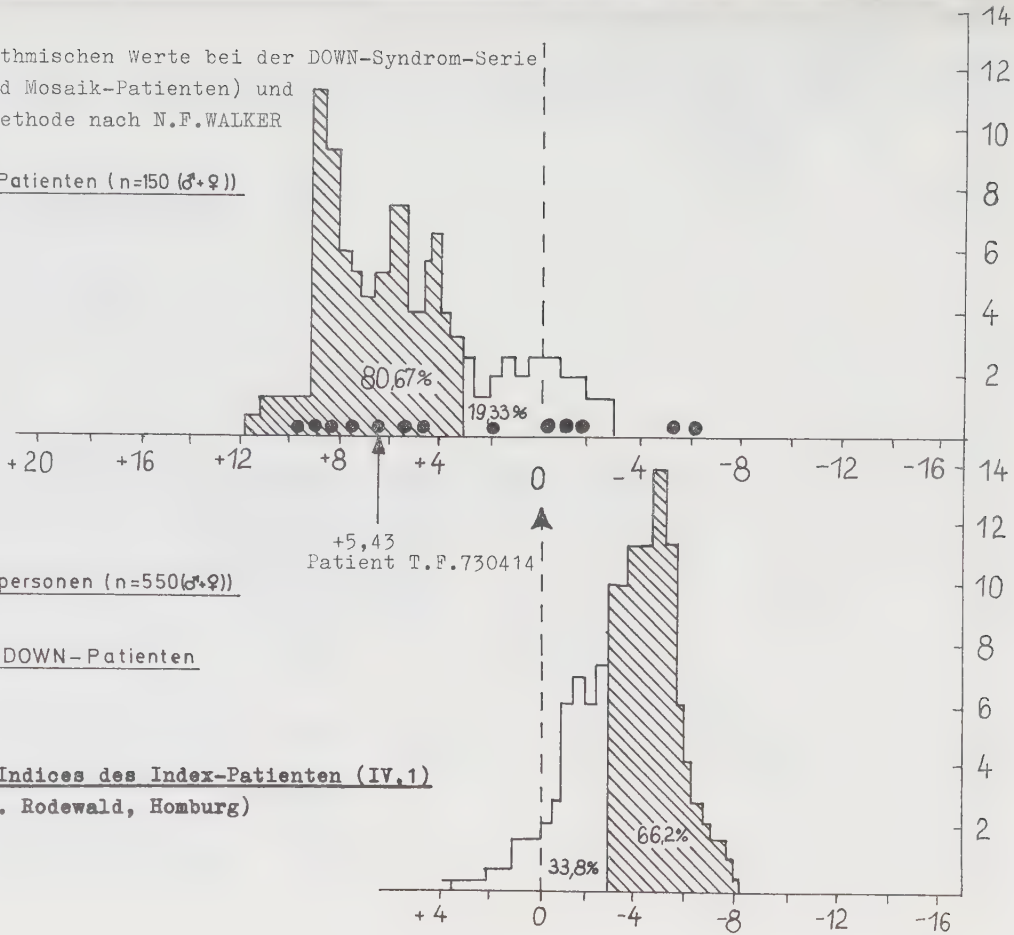

Abb. 33: Hautleisten-Indices des Index-Patienten (IV,1)
(Prof. Dr. A. Rodewald, Homburg)

.erteilung der logarithmischen Werte bei der DOWN-Syndrom-Serie und der Kontrollgruppe. General-Index (Rodewald, 1974)

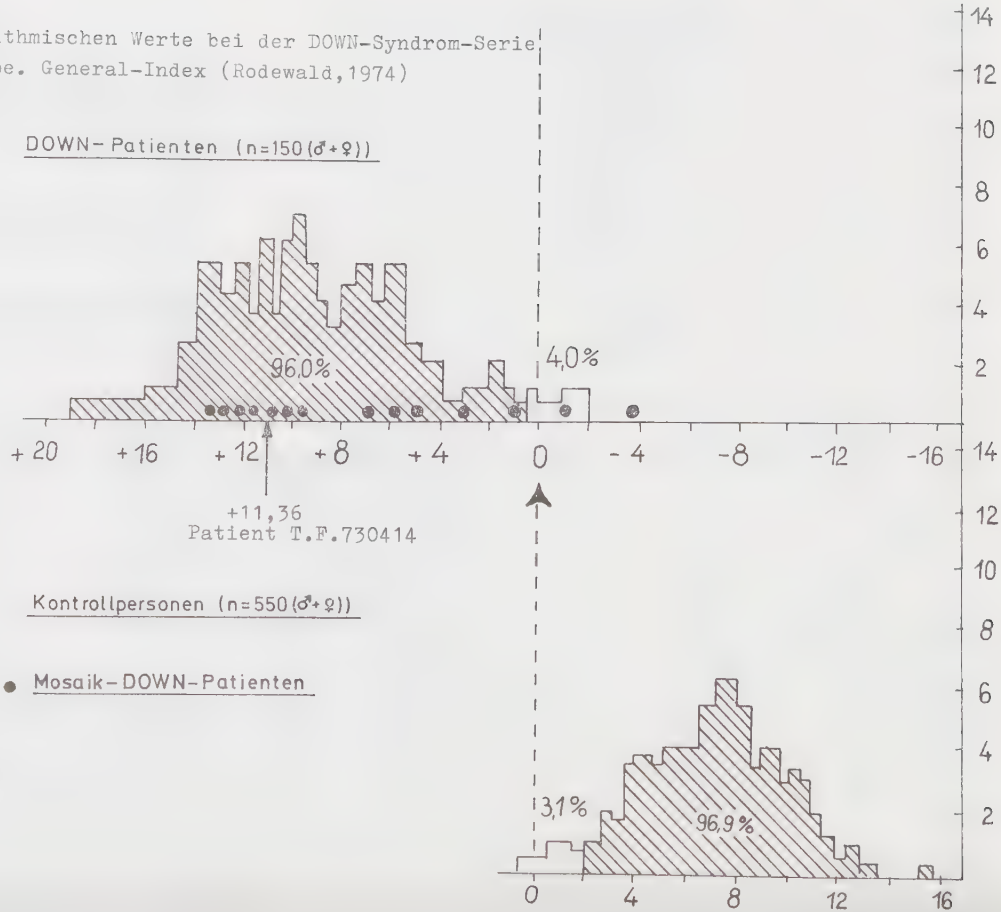

Abb. 33: Fortsetzung

Abb. 34: Mitoseprotokoll Patient T.F. 730414

	Analysierte Mitosen Chromosomenzahl								Ausgewertete Mitosen
	<45*	45*	46	47	>47+	92	insgesamt		Karyotyp und Diagnose
Vater (III,3) geb.29.3.45		2	37		1		40	K	46,XY, normaler männlicher Karyotyp
Mutter(III,2) geb. 4.1.48	6	3	32				41	K	46,XX, weiblicher Karyotyp mit Strukturaberration von Chromosom 21, interpretiert als perizentrische Inversion
	2	1	10				13	G	46,XX,inv(21)(p1300;q2200)
Kind (IV,1) geb.14.4.73	1	3	11				15	K	46,XY, männlicher Karyotyp mit Strukturaberration von Chromosom 21, interpretiert als Trisomie der distalen Langarmbande 21q22 (und Monosomie der Bande 21p13), abgeleitet von der balancierten mütterlichen Inversion.
	1	3	11				15	G	46,XY,der(21)mat,dup(21q22),del(21p13)

* = unsystematische, vermutlich präparationsbedingte Chromosomenverluste

\+ = Präparationsartefakt

5.2. Ergebnisse der Literaturauswertung von partieller Trisomie 21q

Die partiellen Trisomien des langen Arms von Chromosom 21 kann man grob in eine proximale und eine distale unterteilen, wobei die Grenzen schwanken. Der Übergang läßt sich innerhalb der dunklen G-Bande (21q2100→q2200) ansetzen.

Bei der proximalen Trisomie sind häufig noch die kurzen Arme mit trisom. Eine solche partielle Trisomie hat ein Krankheitsbild mit geistiger Retardierung, aber ohne DOWN-Syndrom-Stigmata zur Folge und wurde in sieben Fällen beschrieben von Williams et al, 1975, Raoul et al., 1976, Pfeiffer et al., 1977, Fall 2, Hagemeijer und Smit, 1977, O'Donnell et al., 1975, Chen et al., 1976, de la Chapelle et al., 1973 (Tab. 5.2.2.).

Eine partielle Trisomie des distalen Abschnittes von 21q, also des Segments 21q21→qter, in Verbindung mit einem DOWN-Syndrom wurde in 12 Fällen von folgenden Autoren beschrieben: Aula et al., 1973, Fall 4, O'Donnell et al., 1975, Williams et al., 1975, Raoul et al., 1976, Pfeiffer et al., 1977, Fall 1, Poissonnier et al., 1976, Wahrman et al., 1974, Fraisse, 1975. Hier sind auch die beiden eigenen Fallberichte aufgeführt (Tab. 5.2.3.).

In zwei weiteren Abschnitten sind die Fälle zusammengefaßt, die sich nicht nach proximaler und distaler Trisomie 21q einordnen ließen (Tab. 5.2.1. und 5.2.4.).

In Abschnitt 5.2.1. sind fünf Fälle von Tandem-Translokationen aufgeführt, bei denen das ganze Chromosom 21 mit Ausnahme der Telomerregion des langen Armes dreifach vorliegt, was einen DOWN-Syndrom-Phänotyp zur Folge hat (Niebuhr, 1974, López-Pajares et al., 1976, Wahlström und Djerf, 1976, Bartsch-Sandhoff und Schade, 1973, Jernigan et al., 1974).

Abschnitt 5.2.4. enthält drei Fälle von Trisomie 21 mit Ausnahme der dunklen G-Bande 21q21, die nur zweifach vorliegt (Aula et al., 1973, Fall 1 und 2, Cervenka et al., 1977).

5.2.1. Trisomie des ganzen Chromosoms 21 mit Ausnahme der Telomerregion 21q (s. Tab. 5.2.1.)

Anhand der Auswertung von sechs Fällen mit Tandem-Translokationen soll versucht werden, das für den DOWN-Syndrom-Phänotyp verantwortliche Chromosomensegment nach distal abzugrenzen.

5.2.1.1. Typisches DOWN-Syndrom bei Tandem-Translokationen

Niebuhr, 1974: Ein zweijähriger Junge hat die "typischen Zeichen eines DOWN-Syndroms, einschließlich schwerer geistiger Retardierung". Fotos und eine weitere Phänotyp-Beschreibung fehlen.

Es liegt eine Tandem-Translokation zwischen zwei Chromosomen 21 vor, wobei das Translokationschromosom zwei subterminale Heterochromatinregionen (Zentromere) und beidseits Satelliten trägt. Die Chromosomenbrüche werden "distal im langen Arm" mit "minimalem Verlust von Chromosomenmaterial" an beiden Chromosomen angenommen.

Es liegt demnach eine Trisomie des ganzen Chromosoms 21 bis auf die Telomerregion des langen Armes vor, die monosom ist.

López-Pajares et al., 1976: Der vorgestellte Junge mit DOWN-Syndrom hatte eine Duodenalobstruktion mit Pancreas anulare. Acetabular- und Iliacalwinkel waren abgeflacht (14°bzw. 50°). An beiden Händen wird ein axialer Triradius t^{o} beschrieben, beidseits eine Vierfingerfurche, Ulnarschleifen an allen 10 Fingerbeeren und eine Distalschleife im III. Interdigitalraum.

Es liegt eine Tandem-Translokation 21/21 vor, bei der subterminal zwei Heterochromatinregionen (Zentromere), ähnlich wie bei Niebuhr, und beidseits Satelliten zu erkennen sind. Der zu vermutende terminale Verlust beider Chromosomen 21 ist nicht erwähnt.

(Auf eine Abbildung der Fotographie des Patienten wurde wegen der schlechten Qualität der Kopie verzichtet.)

Wahlström und Djerf, 1976: Eine familiäre Tandem-Translokation t(15;21) führte bei einem Sohn zum DOWN-Syndrom. Er hat einen Epicanthus, dysplastische, tiefsitzende Ohren, überschüssige

Nackenhaut, Vierfingerfurche, pfotenartige Finger, Sandalenlücke, und eine leichte Hypotonie. Fotos sind nicht abgebildet.

Die Entwicklung war besser als erwartet: der Junge konnte sich mit 13 1/2 Monaten aus liegender Position aufsetzen, mit 19 Monaten krabbeln, sich selbst aufrichten und an Möbeln entlanglaufen; außerdem hatte er einen "Pinzettengriff" entwickelt.

Die Bruchpunkte liegen im langen Arm von Chromosom 15 nahe der Zentromerregion, im Chromosom 21 "im Distalende des Langarms (21q22)"; den Abbildungen nach in der Telomerregion.

Demnach liegt auch hier ein DOWN-Syndrom bei Trisomie des größten Teiles von Chromosom 21 ohne Telomerregion 21qter vor. Im Unterschied zu den beiden ersten Fällen ist der Abschnitt 21qter aber disom, während 15q11→15pter monosom vorliegt.

5.2.1.2. "Atypisches" DOWN-Syndrom bei Tandem-Translokationen

Diese zwei Fälle waren am schwersten zu beurteilen, bzw. einzuordnen, da sie in den zytogenetischen Befunden mit den anderen Tandem-Translokationen zu vergleichen waren, nach den Angaben der Autoren jedoch kein typisches DOWN-Syndrom vorlag.

Bartsch-Sandhoff und Schade, 1973: Ein 3 1/2 jähriges Mädchen mit "leichter Form eines DOWN-Syndroms" wird vorgestellt. Das Mädchen ist 8 cm zu klein und 500 g zu leicht für sein Alter.

Als Stigmata sind angeführt: "geringe Schrägstellung der Lidachsen, rechts hochliegende Deckfalte, zum medialen Augenwinkel stark herabgezogen, eingesunkene Nasenwurzel, offener Mund, vergrößerte Zunge, schmaler hoher Gaumen, abgeflachter Hinterkopf, kurze breite Hände, keine Vierfingerfurche". Links distaler Triradius mit einem atd-Winkel von 93°, ansonsten keine DOWN-Syndromtypischen Hautleisten (keine weiteren Befunde). Leichte Muskelhypotonie, überstreckbare Gelenke, auskultatorisch kein Anzeichen für einen Herzfehler. Das Handwurzelskelett ist altersgemäß entwickelt.

Die motorische Entwicklung ist retardiert und entspricht der eines zweijährigen Kindes; Spielausdauer, Spielvermögen, Sprachentwicklung und -Verständnis entsprechen dem eines 18 Monate alten Kindes.

Diese Merkmale lassen sich mit der für die freie Trisomie 21 bekannten Variabilität in der Ausprägung des DOWN-Syndrom-Phänotyps vereinbaren. Auch die abgebildete Fotographie (Abb. 35) läßt die Diagnose eines typischen DOWN-Syndroms zulässig erscheinen (s. auch 6.1.2.).

Es lag eine Tandem-Translokation 21/21 mit zwei subterminalen Heterochromatinregionen (Zentromere) vor. Übereinstimmend mit den Fällen von Niebuhr und López-Pajares wird auch hier ein terminaler Verlust von Chromosomenmaterial angenommen.

Abb. 35: die Patientin von Bartsch-Sandhoff und Schade

Jernigan et al., 1974: Von einem 11 Jahre alten Jungen wird berichtet. Seine körperliche Entwicklung ist verzögert; der Körper ist extrem ausgemergelt und schlapp. Er ist geistig schwer retardiert, kann sich nicht selbständig anziehen und essen; er ist nicht sauber und trocken. Ein Systolicum liegt vor.

Phänotyp-Merkmale sind: Brachycephalie, niedriger Nasensteg, leicht gewölbte Ohren, leicht schräge Lidspalten, großer, häufig offenstehender Mund, große, gefurchte Zunge, der die Mittelfurche fehlt und die oft vorsteht. Leichte Hyperplasie der medialen Augenbrauenanteile. Die ersten und zweiten Finger sind lang und laufen spitz zu, am zweiten, dritten und vierten Finger liegt links, am zweiten und dritten Finger rechts eine teilweise Syndaktylie vor. Rechts Vierfingerfurche, links eine ähnliche Furche. Kurze, stummelige Zehen, Sandalenlücke, leichte

Syndaktylie zwischen zweiter und dritter Zehe beidseits (s. auch 6.1.2.).

Es liegt eine monozentrische Tandem-Translokation mit in einigen Kulturen sichtbaren beidseitigen Satelliten vor. Ein Verlust am terminalen Ende der beiden an der Translokation beteiligten Chromosomen 21 wird angenommen und als Ursache für die z.T. untypischen Befunde angeführt.

Zusammenfassung:

Aus den fünf Fällen von DOWN-Syndrom bei Tandem-Translokationen, die zur Trisomie 21 mit Ausnahme eines kleinen terminalen Langarmabschnittes führten, kann man schließen, daß dieser terminale Abschnitt von 21q22 für den DOWN-Syndrom-Phänotyp nicht determinierend ist. Da das fehlende Distalstück in den meisten Fällen nicht näher definiert ist, kann das "mongoloide" Segment von distal her nicht genau abgegrenzt werden.

Problematisch in der Beurteilung sind die Fälle von "atypischem" DOWN-Syndrom, v.a., wenn Fotos oder systematische Beschreibungen fehlen. Die oben genannten Fälle könnte man aber anhand der angeführten Stigmata durchaus als DOWN-Syndrom-Patienten bezeichnen.

Tab. 5.2.1.: Trisomie des ganzen Chromosoms 21 mit Ausnahme der Telomerregion 21q

Autoren	Fälle Geschl	Carrier	Terminaler Verlust	Phänotyp laut Literaturstelle	Schemata der Chromosomenkonstellation der Probanden
Niebuhr, 1974	1 ♂	-	wird angenommen	DOWN-Syndrom	21 t(21;21)
López-Pajares, et al., 1976	1 ♂	-	nicht erwähnt	DOWN-Syndrom	21 t(21;21)
Wahlström und Djerf, 1976	1 ♂	45,XX,t(15;21)(q11;q22) mat	wird angenommen	DOWN-Syndrom	15 t(15;21) 21 21
Bartsch-Sandhoff und Schade, 1973	1 ♀	Translokationschromosom in 3 von 600 Zellen der Mutter	wird angenommen	"leichtere Form eines DOWN-Syndroms"	21 t(21;21)
Jernigan et al, 1974	1 ♂	-	wird angenommen	DOWN-Syndrom mit einigen untypischen Stigmata	21 t(21;21)

5.2.2. Proximale Trisomie 21q (21pter→q21) (Tab. 5.2.2.)

Es wurden sieben Fallberichte ausgewertet, bei denen eine Trisomie nur des proximalen Langarmabschnittes von Chromosom 21 vorlag; d.h. im Unterschied zu den vorher angeführten Fällen (s. 5.2.1.) liegt hier die distale helle G-Bande q22 nicht trisom vor. Die Bruchpunkte liegen bei allen hier aufgeführten Beispielen innerhalb der dunklen G-Bande 21q21.

Zweck dieser Zusammenstellung war es, eine Abgrenzung des im trisomen Zustand ein DOWN-Syndrom verursachenden Segments nach proximal zu erreichen.

Drei der Fallberichte (Williams et al., 1975, Raoul et al., 1976, Pfeiffer et al., 1977, Fall 2) geben eine relativ genaue Syndrombeschreibung der Trisomie 21pter→q21, die übereinstimmend durch geistige Retardierung und einige degenerative, aber nicht DOWN-Syndrom-typische Stigmata charakterisiert wird.

Williams et al., 1975: In der beschriebenen Familie liegt eine reziproke Translokation rcp(10;21)(q26;q21) vor, die bei drei Familienmitgliedern zur distalen Trisomie 21q mit DOWN-Syndrom (s. 5.2.3.), bei einem Familienmitglied zur proximalen Trisomie 21q mit geistiger Retardierung geführt hat.

Der hier vorgestellte Proband hat zwei normale Chromosomen 10, zwei normale Chromosomen 21, und das der(21). Damit ist er trisom für das proximale Chromosom 21q und wahrscheinlich den Distalabschnitt von 10q (s. Tab. 5.2.2.).

Er ist geistig leicht retardiert (IQ mit 12 Jahren = 61).

Mit 15 Jahren wies er an äußeren Auffälligkeiten lediglich einen niedrigen hinteren Haaransatz, fleischige Ohrmuscheln mit angehefteten Ohrläppchen, und Distalschleifen im III. und IV. Interdigitalraum auf. Auf dem Foto des Probanden sind keine weiteren Auffälligkeiten zu erkennen (s. Abb. 37).

Die Bruchpunkte der Translokationschromosomen liegen in 10q26 und in der Mitte der Bande 21q21 ("distal vom proximalen Teil").

Raoul et al., 1976: Eine familiäre reziproke Translokation rcp(15;21)(q26.2;q21) hat bei einem Jungen zur distalen Trisomie mit DOWN-Syndrom (s. 5.2.3.), bei dem hier vorgestellten Mädchen zur Trisomie des proximalen Langarms von Chromosom 21 mit geistiger Retardierung geführt.

Im Alter von 5 Jahren ist das Mädchen geistig leicht retardiert, mit zurückgezogenem Verhalten und geringer Kommunikationsbereitschaft. Äußerlich ist es, wie auch das Foto zeigt, unauffällig (s. Abb. 37).

Die Patientin besitzt zwei normale Chromosomen 15, zwei normale Chromosomen 21, und das der(21). Sie ist somit trisom für die Abschnitte 21pter→q21 und 15q26.2→qter. (s. Tab. 5.2.2.)

Pfeiffer et al., 1977, Fall 2: Es liegt eine familiäre reziproke Translokation rcp(4;21)(q27;q21) vor. Das vorgestellte Mädchen hat zwei normale Chromosomen 4, zwei normale Chromosomen 21, und das der(21). Bei ihm liegen daher die Abschnitte 4q27→qter und 21pter→q21 im trisomen Zustand vor.

Das Mädchen ist geistig schwer retardiert. Mit 7 Jahren kann es weder gehen noch sprechen. Die Körpermaße sind normal. Im Kindesalter wurde eine Umbilicalhernie operiert. Das Kind hat einen Hypertelorismus, abwärts geneigte Lidspalten, eine breite Nase, ein tiefes Philtrum, eine vorstehende Oberlippe, tief angesetzte Ohren und einen niedrigen hinteren Haaransatz. Röntgenologisch zeigt sich eine Brachycephalie, flache Darmbeinschaufeln (Ilium-Index = 57,5, s. 2.2.1.2.1.). Seit dem Alter von 2 Jahren bestehen Krampfanfälle. Außer beidseits fehlendem c-Triradius und einer Vierfingerfurche sind die Hautleisten unauffällig.
(Foto s. Abb. 37)

Hagemeijer und Smit, 1977: Die vorgestellte Patientin hat eine Tandem-Translokation 21/21, wobei aber im Unterschied zu den anderen Tandem-Translokationen (s. 5.2.1.) der helle Bereich in der Mitte des Translokationschromosoms nicht zwei Banden q22 mit terminalem Verlust, sondern nur e i n e r Bande q22 entspricht (Abb. 36). Mit dem zusätzlich zur Translokation vorhandenen normalen Chromosom Nr. 21 liegt daher die Bande q22 nur zweifach vor, die Region 21pter→q22 dagegen dreifach, d.h. das

Mädchen hat eine proximale Trisomie 21q.

"normales Tandem-Chromosom"

Tandem-Chromosom der Patientin

Abb. 36: Schematische Darstellung eines üblichen und des hier vorliegenden Tandem-Translokationschromosoms

Das Mädchen hatte eine normale körperliche Entwicklung. Wachstum und Gewicht lagen zwischen der 50. und der 75. Perzentile. Psychomotorisch war das Kind leicht retardiert: Sitzen mit 6 Monaten, Stehen mit 11 Monaten, allein Gehen mit 14 1/2 Monaten. Die Sprachentwicklung war deutlich retardiert: erste Wörter mit 13 Monaten, kurze Sätze mit 4 Jahren.

In der Kindheit waren oft Infektionen des oberen Respirationstraktes aufgetreten.

Mit 6 Jahren zeigte das Kind geringe Konzentrationsfähigkeit, schwaches Gedächtnis, und es konnte nur kurze Sätze bilden.

Es war normal groß und schwer (118 cm, 22 kg, Kopfumfang 50 cm) und zeigte aktives Verhalten.

Die Phänotyp-Merkmale waren: dickes glattes Haar, ovales Gesicht, horizontale Lidachsen, bilateraler Epicanthus, flache Nasenwurzel, aber kein Hypertelorismus (55 mm Interpupillarabstand), intermittierender Strabismus links, kurze, stummelige Nase, weiter Mund, der normalerweise geschlossen, bei Anforderungen aber offen gehalten wurde. Normale, nicht gefurchte oder vorstehende Zunge, unauffälliger Gaumen (nicht schmal oder hoch). Kein besonders kurzer Hals, normaler hinterer Haaransatz. Kurze plumpe Hände (ähnlich den Eltern), keine Vierfingerfurche, Thenar-oder Hypothenarmuster. 10 Ulnarschleifen, t-Triradii, Distalschleife im III. Interdigitalraum, große Distalschleife am Hallucalareal beidseits. Kleine Zehen mit hypoplastischen Nägeln, keine Sandalenlücke.

Einzelne der oben aufgeführten Stigmata kommen zwar auch beim DOWN-Syndrom vor, die Autoren betonen jedoch, daß der Gesamt-

eindruck des Kindes nicht dem eines DOWN-Syndroms entspricht.

Von zwei weiteren Fällen liegen bisher nur nur kurze Zusammenfassungen vor, die keine ausführliche Beschreibung von Phänotyp und Zytogenetik enthalten (O'Donnell et al., 1975, Chen et al., 1976).

O'Donnell et al., 1975: Eine familiäre Insertion von 21q21→qter in Chromosom 15 (q11) liegt bei einem Kind balanciert vor; bei einem hat sie zur vollen Trisomie 21, bei zweien zu einer distalen Trisomie 21q mit DOWN-Syndrom (s. auch 5.2.3.), und bei einem weiteren zu einer proximalen Trisomie (21pter→q21) geführt.

Das Kind mit der proximalen Trisomie hat zwei normale Chromosomen Nr. 15, zwei normale Chromosomen 21, und das der(21). Es wird als äußerlich "normal" beschrieben.

Chen et al., 1976: Es liegt eine familiäre reziproke Translokation rcp(12;21)(q24;q21) vor. Das beschriebene Mädchen hat je zwei normale Chromosomen 12 und 21, und dazu das der(21). Es besitzt daher die Abschnitte 21pter→q21 und 12q24→qter dreifach. Zusätzlich liegt bei ihm ein XO/XXX-Mosaik vor.

Das Kind hat Phänotyp-Merkmale, die dem Formenkreis des Turner-Syndroms (XO) entsprechen. Dieser Fall wurde aufgenommen, weil aus ihm ersichtlich ist, daß bei einer proximalen Trisomie 21q zwar degenerative, aber keine DOWN-Syndrom-typischen Stigmata vorkommen.

De la Chapelle et al., 1973: Bei dem hier vorgestellten Mädchen steht phänotypisch und zytogenetisch die zusätzlich vorhandene partielle Trisomie 4q21→qter bei familiärer Translokation t(4;21)(q21;q21) im Vordergrund (s. bei de Grouchy und Turleau).

Die von den Autoren angegebenen DOWN-Syndrom-Stigmata (psychomotorische Retardierung, Muskelhypotonie, Bänderschwäche, Umbilicalhernie, charakteristische Hände und Füße) können als unspezifische Zeichen gewertet werden, da sie auch bei anderen chromosomal bedingten Dysmorphiesyndromen vorkommen. Insgesamt entspricht der Gesamteindruck des Kindes (s. Foto in Abb. 37) nicht dem eines DOWN-Syndroms.

Zusammenfassung:

Bei keinem der sieben aufgeführten Fälle von proximaler Trisomie 21q mit Bruchpunkt innerhalb 21q21 liegt ein DOWN-Syndrom vor. Daraus kann man schließen, daß die Gene, die im trisomen Zustand ein DOWN-Syndrom auslösen, distal von diesem Bereich liegen. Zumindest der proximale Teil der Bande 21q21 trägt also zum DOWN-Syndrom-Phänotyp nicht bei. Legt man den Fall von Hagemeijer und Smit zugrunde, bei dem der trisome Abschnitt von 21pter bis q2200 reicht, kann man die proximale Begrenzung des determinierenden Segments in 21q2200 annehmen.

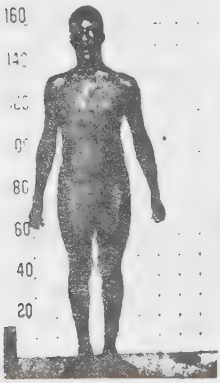

Williams et al,1975

Raoul et al,1976

Pfeiffer et al,1977

De la Chapelle et al, 1973

Abb. 37: Die Patienten mit proximaler Trisomie 21q

Tab. 5.2.2.: Proximale Trisomie 21q (21pter→q21)

Autoren	Fälle Geschl.	Carrier	partielle Trisomie 21	zusätzl. part. Trisomie	Phänotyp laut Literaturstelle	Chromosomenschema und Karyotyp des Probanden
Williams et al 1975	1 ♂	46,XX,rcp(10;21)(q26;q21)mat	21pter→q21	10q26→qter	kein DOWN-Syndrom; retardiert	47XY,+der(21),rcp(10;21)(q26;q21)mat
Raoul et al, 1976	1 ♀	46,XX,rcp(15;21)(q26.2;q21)mat	21pter→q21	15q26.2→qter	kein DOWN-Syndrom retardiert	47XX,+der(21),rcp(15;21)(q26.2;q21)mat
Pfeiffer et al, 1977, Fall 2	1 ♀	46,XX,rcp(4;21)(q27;q21)mat	21pter→q21	4q27→qter	kein DOWN-Syndrom, degenerative Stigmata, retardiert	47XX,+der(21),rcp(4;21)(q27;q21)mat
Hagemeijer und Smit, 1977	1 ♀	-	21pter→q22	-	kein DOWN-Syndrom, mäßig retardiert	46,XX,tan(21;21)

× durchgestrichenes Chromosom: der Proband hat dieses beim Carrier an der Translokation beteiligte Chromosom nicht geerbt

Tab. 5.2.2.: Proximale Trisomie 21q (21pter→q21) (Fortsetzung)

Autoren	Fälle Geschl.	Carrier	partielle Trisomie 21	zusätzl. p. Trisomie	Phänotyp l. Lit.-Stelle	Chromosomenschema und Karyotyp des Probanden
O'Donnell et al., 1975	1♂	46,XX,ins(15;21)(q11; q21q22),del21(q21) mat	21pter→q21	-	"normal"	47,XY,+der(21),ins(15;21)(q11;q21)mat
Chen et al., 1976	1♀ XO/XXX Mosaik	46,XX,rcp(12;21)(q24; q21)mat	21pter→q21	12q24→qter	kein DOWN-Syndrom; Turner-Stigmata	46,X,+der(21),rcp(12;21)(q24;q21)mat / 48,XXX,+der(21),rcp(12;21)(q24;q21)mat
De la Chapelle et al., 1973	1♀	46,XX,rcp(4;21)(q21; q21)mat	21pter→q21	4q21→qter	einige DOWN-Stigmata; (bewertet als unspez. Zeichen einer Chromosomenaberration)	47,XX,+der(21),rcp(4;21)(q21;q21)mat

× durchgestrichenes Chromosom: der Proband hat dieses beim Carrier an der Translokation beteiligte Chromosom nicht geerbt

5.2.3. Distale Trisomie 21q (21q21→qter) (Tab. 5.2.3.)

Es wurden insgesamt vierzehn Fälle von acht Autoren, einschließlich der zwei eigenen Fallberichte ausgewertet, bei denen eine distale Trisomie 21q vorlag. In neun Fällen handelt es sich um vermutlich reziproke Translokationen, in zwei Fällen um Inversionen, in zwei Fällen um eine Insertion, in einem um eine Insertion, Duplikation oder Translokation

Gemäß ihrer Bruchpunktlokalisation sollen die Fallberichte in zwei größeren Untergruppen besprochen werden (Bruchpunkt innerhalb der dunklen G-Bande 21q21 (neun Fälle von sechs Autoren), und Bruchpunkt in 21q2200 (fünf Fälle, einschließlich der eigenen Fallberichte)).

5.2.3.1. Distale Trisomie 21q mit Bruchpunkt innerhalb 21q21

5.2.3.1.1. Typisches DOWN-Syndrom

Aula et al., 1973, Fall 4: Der vorgestellte Junge ist das zweite Kind gesunder Eltern. Folgende DOWN-Stigmata liegen vor: Brachycephalie, Microcephalie, schräge Lidspalten, Hypertelorismus, niedriger Nasensteg, bilateraler Epicanthus, Brushfield-spots beidseits, kleine Nase, hochgewölbter schmaler Gaumen, kleine, leicht dysplastische Ohren, große, nicht gefurchte Zunge. Kurze Hände und Füße, kurze Finger ohne Klinodaktylie des 5. Fingers, vergrößerter 1. Zehenzwischenraum. Keine Vierfingerfurche, hypoplastische Hautleisten. Hypotonie, und Überstreckbarkeit der Gelenke. Systolicum; röntgenologisch vermuteter Ventrikel-Septum-Defekt.

In den ausgewerteten Zellen aus peripherem Blut fanden sich 46 Chromosomen mit einem abnormen Chromosom Nr. 15, auf dessen kurze Arme oder Satelliten ein Teil von Chromosom 21 transloziert war. Da die Autoren vermuten, daß 21q21 im translozierten Segment vorhanden ist, wurde eine Bruchpunktlokalisation in 21q2100 vorgenommen.

Es liegt demnach ein DOWN-Syndrom bei partieller Trisomie 21q2100 →qter vor. (s. Abb. 38)

O'Donnell et al., 1975: Es liegt eine familiäre Insertion von Teilen von Chromosom 21 in Chromosom 15 vor, die bei einem Kind balanciert,ist, bei einem anderen zu einer proximalen(s. 5.2.2.),

bei zwei weiteren zu einer distalen Trisomie 21q, und beim letzten zu einer vollen Trisomie 21 geführt hat.

Die Kinder mit der distalen Trisomie weisen einen typischen DOWN-Syndrom-Phänotyp auf. Eine weitere Beschreibung der Stigmata und Abbildungen fehlen in dem Kongreßabstrakt.

Williams et al., 1975: Eine familiäre Translokation rcp(10;21)(q26;q21) hat bei einem Familienmitglied zu einer proximalen (s. 5.2.2.), bei drei weiteren zu einer distalen Trisomie 21q (21q21→qter) mit einem DOWN-Syndrom geführt. (s. Abb. 38)

Von dem am 4. Lebenstag verstorbenen Indexpatienten sowie seiner Cousine fehlt außer der Charakterisierung "DOWN-Syndrom-Phänotyp" eine Beschreibung.

Der dritte Patient mit einer distalen Trisomie, der 20-jährige mongoloide Bruder der Mutter, weist folgende charakteristische Merkmale auf: Brachycephalie, kleine, wenig differenzierte Ohren, flaches Gesicht, schräg aufwärts verlaufende Lidspalten, beidseitiger Epicanthus, Micrognathie, gefurchte Zunge, breiter Hals, Herzgeräusch, partielle Syndaktylie aller Finger, kurze 5. Finger, Vierfingerfurche, distale axiale Triradii, vier Ulnarschleifen, sechs Wirbel, Tibialbogen an jedem Großzehenballen. Der IQ mit 6 Jahren betrug 37 (Wechsler Intelligenztest für Kinder).

Die Bruchpunkte der mütterlichen Translokation wurden jeweils in Bandenmitte von 10q26 und 21q21 lokalisiert. Der Patient hat demnach ein typisches DOWN-Syndrom bei einer partiellen Trisomie von 21q21→qter.

Geht man davon aus, daß eine reziproke Translokation stattgefunden hat, ist der Patient wahrscheinlich zusätzlich monosom für 10q26→qter, was sich phänotypisch aber nicht auszuwirken scheint.

Raoul et al., 1976: Eine familiäre reziproke Translokation rcp (15;21)(q26.2;q21), die bei der Mutter und einer Tochter in balanciertem Zustand vorliegt, hat bei einer weiteren Tochter zu einer proximalen (s. 5.2.2.), bei einem Sohn zu einer distalen Trisomie 21q geführt. Der Sohn hatte ein DOWN-Syndrom mit folgenden Auffälligkeiten: schräg nach oben verlaufende Lidachsen, Hypertelorismus, Brushfield-spots, normal sitzende Ohren mit

schlecht gesäumter Helix, deutlicher und beidseits vertical verlaufender Anthelix, leicht abgeflachte Nasenwurzel, kurzer Hals, kleiner Penis, Sandalenlücke, Syndaktylie der Zehen 2-3 und 4-5, 9 Schleifen auf den Fingerbeeren, distaler axialer Triradius (t") beidseits, Ulnarschleife am Hypothenar, Vierfingerfurche links, nur eine Beugefurche am linken 5. Finger.

Der Junge starb im Alter von 6 Monaten an einem angeborenen Herzfehler.

Die Chromosomenbruchpunkte liegen nach dem Schema der Autoren jeweils in der Mitte der Banden 15q26.2 und 21q21.

Da der Junge zwei normale Chromosomen 21, ein normales Chromosom 15, und das der(15) von der Mutter hatte, war er trisom für 21q21→qter und monosom für 15q26.2→qter, wobei diese Monosomie keine erkennbaren Auswirkungen auf den DOWN-Syndrom-Phänotyp hatte (s. auch Abb. 38).

Pfeiffer et al., 1977, Fall 1: Eine familiäre Translokation t(19;21)(p oder q13;q21) hat bei einem weiblichen Zwilling zur partiellen Trisomie 21q21→qter mit dem Phänotyp des DOWN-Syndroms geführt. Folgende Auffälligkeiten waren im Alter von 7 Monaten festzustellen: Muskelschwäche, flaches Gesicht, Epicanthus, nach außen oben schräg verlaufende Lidachsen, niedrige Nasenwurzel, hochgewölbter Gaumen, Macroglossie, tiefsitzende, wenig differenzierte Ohren, große Fontanellen und weite Nähte, kurze 5. Finger, Vierfingerfurchen. Die motorische und die soziale Entwicklung waren weniger retardiert als die geistige Entwicklung und die Sprache. Ulnarschleifen beidseits am Hypothenar mit zusätzlichem Triradius t', Distalschleifen in den III. Fingerzwischenräumen, Ulnarschleifen auf der 1. bis 3., Wirbel auf der 4. und 5. Fingerbeere, Distalschleifen im Hallucalareal.

Die Bruchpunkte der an der Translokation beteiligten Chromosomen werden als in 19p oder q13 und in 21q21 angegeben, bzw. in "21q21-22", also wohl am Übergang von der dunklen zur hellen G-Bande. Auf dem G-Banden-Karyogramm ist aber am Translokationschromosom 19/21 eine zusätzliche dunkle G-Bande zu erkennen, die zumindest einem Teil der Bande 21q21 entsprechen muß. Der Bruchpunkt liegt also wahrscheinlich innerhalb der Bande 21q21.

Da das Mädchen zwei normale Chromosomen 21, ein normales Chromosom 19, und das der(19) besitzt, liegt eine distale Trisomie 21q (21q21→qter) vor, die zum typischen DOWN-Syndrom geführt hat (s. auch Abb. 38).

5.2.3.1.2. Atypisches DOWN-Syndrom

Poissonnier et al., 1976: Die Fotographien vom vorgestellten Patienten (s. Abb. 38) zeigen Phänotyp-Merkmale, die sehr an eine Trisomie 21 erinnern. Folgende Auffälligkeiten sind beschrieben: hohe breite Stirn, breite Nasenwurzel, hochstehende Nasenspitze, kleine Nasenlöcher, horizontale Lidachsenstellung, hohe, reliefarme Oberlippe, mit wenig Lippenrot und wenig vorstehenden Philtrumpfeilern, fleischige, vorspringende Unterlippe, dicke Zunge, hochgewölbter Gaumen, hypoplastischer, zurückgeneigter Unterkiefer, dreieckige untere Gesichtshälfte, große, tief angesetzte, abgerundete Ohren, fehlendes Ohrläppchen, ausgeprägter Hinterkopf, normaler Nacken-Haaransatz, schlanker, unauffälliger Hals. Enger Thorax, vorstehender Bauch, geringer Mamillenabstand, verstärkte Lendenlordose, überdehnbare Bänder. Kurze Hände, dicke Finger, mäßige Brachymesophalangie an Finger 2 und 5, kurze Füße mit mäßigem Abstand zwischen der 1. und der 2. Zehe.

Unreife Hand-Hautleisten, axialer Triradius in Position t→13 beidseits. Mandelförmiges Hypothenar-Muster.

Röntgenbefunde: abgerundete, leicht aufgetriebene Sella turcica, bilaterale Coxa valga.

Blutbild normal bis auf eine Erhöhung der Aktivität der Superoxyd-Dismutase um 40 %.

Entwicklung: Gehen mit 18 Monaten, erste Wörter zwischen 3 und 5 Jahren, erste Sätze mit etwa 8 Jahren, IQ mit 7 8/12 Jahren = 0,50.

Zytogenetische Untersuchungen ergaben bei dem Kind ein normales Chromosom 21 und eines mit einem verlängerten langen Arm. Beide Eltern hatten unauffällige Chromosomenbefunde. Im verlängerten Chromosom 21 liegen die Bande q21 sowie die Unterbanden q22.1 und evtl. q22.2 doppelt vor; das Kind ist also für diese Abschnitte trisom.

Als Entstehungsmechanismen kommen eine de novo Insertion, Translokation oder direkte Duplikation infrage.

Die Autoren bemerken, daß einige typische DOWN-Syndrom-Stigmata fehlen (u.a. Vollmondgesicht, Brachycephalie, Microcephalie). Auch entspricht das Hautleistenbild nicht der für das DOWN-Syndrom typischen Musterkombination. Sie kommen, wie bereits Sinet et al., 1976, zu dem Schluß, daß die wichtigsten DOWN-Syndrom-Merkmale durch eine Trisomie der Abschnitte 21q22.1 und evtl. q22.2 hervorgerufen werden, und das das Gen für die SOD auf diesem Segment liegen muß (s. auch 6.1.2. und 6.2.2.).

5.2.3.2. Distale Trisomie 21q mit Bruchpunkt in 21q2200

Wahrman et al., 1974: Eine familiäre Translokation t(2;21) hat bei zwei Mädchen zur partiellen Trisomie der hellen G-Bande 21q22 mit dem Phänotyp des DOWN-Syndroms geführt.

Phänotyp-Beschreibungen und Fotos der Kinder liegen nicht vor; beide starben im Kindesalter.

Die Bruchpunkte werden in Chromosom 2 "am Ende des langen Arms", also wahrscheinlich in der Bande 2q37 bzw. der Mitte dieser Bande, in Chromosom 21 am "Übergang von der dunklen (q21) zur hellen (q22) (G)-Bande", also in 21q2200 angegeben. Die partielle Trisomie beschränkt sich demnach auf den Abschnitt 21q2200→qter.

Fall 1 der eigenen Fallberichte (I.B. 731219): Trotz der erschwerten Befunderhebung kann man aufgrund der Fotos und Krankenakten annehmen, daß es sich hier um ein typisches DOWN-Syndrom bei Trisomie des Segments 21q2200→qter handelt.(s. 5.1.1.).

Fraisse, 1975: Das vorgestellte Mädchen hat aufgrund einer familiären Inversion am Chromosom 21 eine partielle Trisomie der Bande 21q22, die zu einem DOWN-Syndrom geführt hat, dessen Merkmale aber nach Angaben der Autorin nur mäßig ausgeprägt sind. Über folgende Stigmata wird berichtet: mäßige Hypotonie, axiale Triradii t und t", keine Vierfingerfurche, flaches Gesicht ("peu marqué"). Mit 4 Jahren mäßige psychomotorische Retardierung, IQ = 60, "gute" Sprache mit reichem Wortschatz, aber schlechter Artikulation, exzellentes Sozialverhalten.

Nach dem Schema ist der Abschnitt 21q2200→qter verdreifacht. Trotz der angeblich nur mäßig ausgeprägten Merkmale dürfte hier ein DOWN-Syndrom vorliegen (s. auch 6.1.2.).

Fall 2 der eigenen Fallberichte (T.F. 730414): Wie bei der Patientin von Fraisse lag dem DOWN-Syndrom dieses Patienten eine partielle Trisomie 21q2200→qter aufgrund einer Duplikationsdefizienz in der meiotischen Inversionsschleife des mütterlichen Inversionschromosoms zugrunde.

Obwohl der Junge eine auffallend gute Entwicklung hat, zeigen seine Phänotyp-Merkmale einschließlich der Hautleisten die für das DOWN-Syndrom charakteristischen Befunde (s. 5.1.2.).

Zusammenfassung:

Wie aus den Ergebnissen der Abschnitte 5.2.1. und 5.2.2. zu erwarten, wiesen alle Patienten mit distaler Trisomie 21q, bei denen die ganze Bande q22 trisom vorlag, ein typisches DOWN-Syndrom auf. Der einzige Patient mit auffallend untypischen Stigmata (Poissonnier et al., 1976) besaß nur den proximalen Teil der Bande 21q22 im trisomen Zustand (s. 6.1.2. und 6.2.2.).

Aula et al., 1973, Fall 4

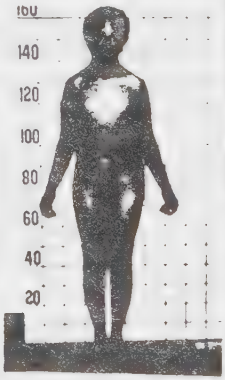

Williams et al,1975

Raoul et al., 1976

Poissonnier et al, 1976

Pfeiffer et al,1977,Fall1

Abb. 38: Die Patienten mit distaler Trisomie 21q

Tab. 5.2.3.: Distale Trisomie 21q (21q21→qter)

Autoren	Fälle Geschl.	Carrier	partielle Trisomie 21	zus. part. Monosomie	Phänotyp 1. Lit.-Stelle	Chromosomenschema und Karyotyp des Probanden
Aula et al, 1973, Fall 4	1 ♂	-	21q21→qter	-	typisches DOWN-Syndr.	15 t(15;21) 21 21 46,XY,t(15;21)(p13;q21)
O'Donnell et al., 1975	2,♀,♂	46,XX,ins(15;21)(q11;q21q22)del(21)(q21)mat	21q21→qter	-	typisches DOWN-Syndrom	15 der(15) ins(15;21) 21 21 der(21) 46XXu.46XY,der(15)ins(15;21)(q11;q21)mat
Williams et al, 1975	3,♀,♂,♂	46,XX,rcp(10;21)(q26;q21)mat	21q21→qter	evtl. 10q26→qter	typisches DOWN-Syndrom	10 der(10) rcp(10;21) 21 21 46,XY,der(10),rcp(10;21)(q26;q21)mat
Raoul et al., 1976	1 ♂	46,XX,t(15;21)(q26.2;q21)mat	21q21→qter	15q26.2→qter	DOWN-Syndrom	15 der(15) rcp(15;21) 21 21 46,XY,der(15),rcp(15;21)(q26.2;q21)mat
Pfeiffer et al, 1977, Fall 1	1 ♀	45,XX,-21,t(19;21)(19 qter→p13::21q21→qter) mat	21q21→qter	-	typisches DOWN-Syndrom	t(19;21) 19 der(19) 21 21 46,XX,der(19),t(19;21)(p oder q13;q21)mat

Tab. 5.2.3.: Distale Trisomie 21q (21q21→qter) (Fortsetzung)

Autoren	Fälle Geschl.	Carrier	partielle Trisomie 21	zus. part. Monosomie	Phänotyp l. Lit.-Stelle	Chromosomenschema und Karyotyp des Probanden
Poissonnier et al., 1976	1 ♂	-	21q2100→ q22.1od.22.2	-	nicht ganz typisches DOWN-Syndrom	21 21q+ 46,XY, 21q+
Wahrman et al., 1974	2,♀♀	46,XX,21q-,t(2q;21q)mat	21q2200→ qter	-	typisches DOWN-Syndrom	2 der(2) 21 21 t(2;21) 46,XX,der(2),t(2q;21q)mat
Patient I.B. 731219	1 ♂	46,XX,t(4;21)(q3500; q2200)mat	21q2200→ qter	wahrscheinl. 4q3500→ qter	typisches DOWN-Syndrom	4 der 4 21 21 rcp(4;21) 46,XY,der(4),rcp(4;21)(q3500;q2200)mat
Fraisse, 1975	1 ♀	46,XX,21p+(21pter→p13::q21→p12::q22→qter)mat	21q2200→ qter	-	leichtere Form	21 21(p+)(inv) 46,XX,der(21),inv(21), (p12;q22)mat
Patient T.F. 730414	1 ♂	46,XX,inv21(p12;q22)mat	21q2200→ qter	-	DOWN-Syndrom	21 21(p+)(inv) 46,XY,der(21),inv(21) (p1300;q2200)mat

5.2.4. Trisomie 21 unter Ausschluß der dunklen G-Bande 21q21

Aula et al., 1973, Fall 1 und 2: In beiden Fällen liegt ein ähnlicher zytogenetischer Befund vor: neben zwei normalen Chromosomen Nr. 21 weisen beide Patientinnen ein zusätzliches kleines akrozentrisches Chromosom (21) auf, dem die dunkle G-Bande q21 fehlt.

Fall 1: Das Mädchen ist in seiner psychomotorischen Entwicklung nur leicht retardiert; es lief mit 1,5 Jahren, sprach mit 2 Jahren Wörter, mit 4 Jahren Sätze. IQ mit 10 Jahren = 60.

Das Kind hat folgende Phänotyp-Merkmale: Brachycephalie, Microcephalie, kleine, leicht dysplastische Ohren, leicht schräge Lidspalten, leichter Hypertelorismus, beidseitiger Epicanthus, beidseits Brushfield-spots, breite, etwas niedrige Nasenwurzel, kleines Kinn, hochgewölbter Gaumen, große, gefurchte, vorstehende Zunge, kurzer Hals, kleine Hände und Füße, kurze Finger und Zehen, keine Klinodaktylie des 5. Fingers, keine Vierfingerfurche, axialer Triradius beidseits in der Mittelhand mit atd-Winkeln von 75° rechts und 80° links, fehlender Triradius c, Ulnarschleifen auf allen 10 Fingerbeeren, Überstreckbarkeit der Gelenke, Zwergwuchs. (s. Abb. 39)

Fall 2: Bei der Geburt war das Mädchen zu leicht. Es konnte mit 1,6 Jahren sitzen, mit 3 Jahren Sätze sprechen. IQ = 30.

Das Kind zeigt folgende Auffälligkeiten: Brachycephalie, Microcephalie, leicht vorgewölbte Stirn, tiefliegende Augen, leicht schräge Lidspalten, leichter Hypertelorismus, bilateraler Epicanthus, kleine Nase, kleiner Mund, leichte Micrognathie, axiale Triradii am Hypothenar mit atd-Winkeln von 45° links und rechts, Schleifen im IV. Interdigitalraum, Ulnarschleifen auf 9 Fingerbeeren (s. Abb. 39).

Die Autoren zogen aus dem höheren IQ der ersten Patientin und den verhälnismäßig wenigen Stigmata der zweiten Patientin den Schluß, daß eine Trisomie 21 mit Ausnahme der Bande q21 zwar viele, aber nicht alle DOWN-Syndrom-Stigmata bei weniger schwerer geistiger Retardierung hervorruft (s. auch 6.1.2.).

Cervenka et al., 1977: Im Alter von 3 Monaten zeigte der vorgestellte Säugling mit einem typischen DOWN-Syndrom folgende Phänotyp-Merkmale: flaches Gesichtsprofil, dicke Nackenfalten, aufwärts geneigte Lidspalten, bilateraler Epicanthus, Brushfieldspots, niedriger Nasensteg, linke Helix einwärts gefaltet, überstreckbare Gelenke, deutliche generalisierte Hypotonie, einseitiger Kryptorchismus. Ulnarschleifen auf allen 10 Fingerbeeren, Carpalschleife am Hypothenar beidseits, Distalschleife im III. Interdigitalraum beidseits, zwei axiale Triradii t' und t"" beidseits mit atd-Winkeln von 93° rechts und 94° links, links unvollständige Vierfingerfurche.

Der Junge starb im Alter von 5 Monaten während einer Operation, bei der ein aorto-pulmonaler Shunt angelegt werden sollte, um die Symptome der vorliegenden Fallot'schen Tetralogie (schwere Zyanose, Atembeschwerden) zu bessern.

Die zytogenetische Untersuchung zeigte, daß neben zwei normalen Chromosomen Nr. 21 ein drittes vorhanden war, dem Teile des langen Armes fehlten. Nach der Angabe der Autoren liegt eine Trisomie 21 ohne die dunkle G-Bande q21 und evtl. ein Stück der hellen G-Bande q22 vor. Die Karyogramme lassen jedoch an dem veränderten Chromosom einen distalen hellen Abschnitt erkennen, der, verglichen mit den anderen Chromosomen Nr. 21, wahrscheinlich der ganzen Bande q22 entspricht, d.h. daß dem abnormen Chromosom nur die Bande q21 fehlt.

Zusammenfassung:
Die drei Fälle von DOWN-Syndrom bei Trisomie 21 ohne die Bande q21 bestätigen das Ergebnis der Auswertung der Fälle mit proximaler Trisomie 21q, daß nämlich die DOWN-Syndrom-Stigmata auch ohne eine Trisomie 21q21, nur durch eine Trisomie der Bande 21q22 hervorgerufen werden.

Abb. 39: Die beiden Patientinnen von Aula et al, 1973

links Fall1
rechts Fall2

Tab. 5.2.4.: Trisomie 21 unter Ausschluß der Bande 21q21

Autoren	Fälle Geschl.	Carrier	partielle Trisomie	zus. part. Monosomie	Pänotyp laut Lit.-Stelle	Chromosomenschema und Karyotyp des Probanden
Fall 1 Aula et al,1973	1 ♀	-	21pter→ q2100::q2200 →qter	-	DOWN-Syndrom weniger retardiert	47,XX,(21q-)+
Fall 2	1 ♀	-	21pter→ q2100::q2200 →qter	-	DOWN-Syndrom weniger Stigmata	21 21 +(21q⁻) 47,XX,(21q-)+
Cervenka et al, 1977	1 ♂	-	21pter→q11:: :q22→qter	-	typisches DOWN-Syndrom	21 21 +(21q⁻) 47,XY,(21q-)+

Zusammenfassung: Ergebnisse der Fallauswertungen

Eine Abgrenzung des Segments, das im trisomen Zustand ein DOWN-Syndrom hervorruft, läßt sich nach proximal aufgrund der Fälle vornehmen, bei denen eine distale Trisomie 21q mit Bruchpunkt innerhalb 21q21 oder in 21q2200, bzw. eine Trisomie 21 mit Ausnahme der dunklen G-Bande q21, verbunden mit einem DOWN-Syndrom-Phänotyp, vorliegt. Aus diesen Befunden kann man schließen, daß die Bande q21 für den DOWN-Syndrom-Phänotyp nicht ausschlaggebend ist, sondern daß die wichtigsten Gene distal davon auf der hellen G-Bande q22 liegen. Eine Abgrenzung nach distal ist unter Berücksichtigung der Ergebnisse aus 5.2.1. möglich, da auch eine Trisomie mit Ausnahme des terminalen Stücks von q22 die Ausprägung des DOWN-Syndroms bewirkt. Das "mongoloide" Segment von Chromosom 21 besteht also etwa aus den proximalen 2/3 der Bande 21q22 (q2200→ etwa q2207).

5.2.5. Klinisches Bild bei distaler Trisomie 21q

Um die Befunde bei distaler Trisomie 21q mit denen bei einer vollen Trisomie 21 vergleichen zu können, wurden die Daten dieser Fallberichte nach drei Gesichtspunkten nochmals tabellarisch zusammengefaßt:

1. Schwangerschaftsverlauf und Geburt,
2. Phänotypstigmatisierung (Dysmorphiezeichen und Fehlbildungen)
3. Körperliche und geistige Entwicklung

Die beiden eigenen Fälle und die von partieller Trisomie 21 ohne die Bande 21q21 wurden miteinbezogen, so daß insgesamt 17 Patienten erfaßt wurden. Von sechs Patienten (2 bei Wahrman et al., 1974, 2 bei O'Donnell et al., 1975 und 2 bei Williams et al., 1975) fehlen Beschreibungen außer der kurzen Charakterisierung "DOWN-Syndrom". Zu den einzelnen Merkmalen waren Angaben also maximal in 11 Fällen vorhanden.

5.2.5.1. Schwangerschaftsverlauf und Daten bei der Geburt (Tab. 5.2.5.1.)

In 4 Fällen lagen Angaben zum Schwangerschaftsverlauf vor; in 2 Fällen war er normal. In einem Fall hatte die Mutter vom 5. Monat an eine Cystopyelitis, in einem anderen war eine Hormonbehandlung wegen eines drohenden Abortes notwendig.

In 4 von 8 Fällen mit Angaben über den Geburtstermin erfolgte die Geburt zum errechneten Zeitpunkt, in 4 Fällen zu früh (39. Woche, 39. Woche, 38. Woche, Sectio in der 37. Woche).

In 8 der 11 Fälle ist das Geburtsgewicht angegeben. Legt man die Normwerte nach Palitzsch (s. Abb. 40) zugrunde, liegt ein Patient unter der Norm, 3 weitere im unteren Normbereich.

Die in 3 der 11 Fälle angegebene Geburtslänge liegt in 2 Fällen in der Norm, in einem darunter.

Der Kopfumfang wurde in 2 von 11 Fällen angegeben und liegt in einem Fall in, im anderen knapp unter der Norm.

Zusammenfassung: Auffallend waren hier die in 4 Fällen verkürzte Schwangerschaftsdauer, und das in 3 Fällen im unteren Bereich, in einem Fall unter der Norm liegende Geburtsgewicht. Beide Befunde entsprechen den von de Grouchy und Turleau für das DOWN-Syndrom als typisch angeführten Daten: Schwangerschaftsdauer durchschnittlich 270 (statt 282) Tage; Geburtsgewicht mit durchschnittlich 2900 g niedriger als normal.

Damit lagen bei den Patienten mit partieller Trisomie 21q bei Schwangerschaftsverlauf und Daten bei der Geburt keine vom "klassischen" DOWN-Syndrom abweichenden Auffälligkeiten vor.

5.2.5.2. Phänotypstigmatisierung (Dysmorphiezeichen und Fehlbildungen) (Tab. 5.2.5.2.)

Aus den in 11 Fällen vorliegenden Altersangaben war ersichtlich, daß der jüngste Patient zum Zeitpunkt der Untersuchung 1 Monat, der älteste 20 Jahre alt war.

Von 7 Fällen mit Angaben zu Gewicht, Größe und Kopfumfang zeigten 5 eine Größen- und Gewichtsreduktion im Vergleich zur Norm, in 2 Fällen lagen die Werte im Normbereich (s. Nomogramme, Abb. 41).

Distale Trisomie 21q: Tab. 5.2.5.1.: Schwangerschaftsverlauf und Daten bei der Geburt

+ als vorhanden beschrieben
- als nicht vorhanden beschr.
o keine Angaben
x keine Angaben, aber vorhanden (Fotos)
!+ schwach ausgeprägt

	Aula et al, 1973, Fall 4	O'Donnell et al, 1975 1	O'Donnell et al, 1975 2	Williams et al, 1975 1	Williams et al, 1975 2	Williams et al, 1975 3	Raoul et al, 1976	Pfeiffer et al, 1977, Fall 1	Poissonnier et al, 1976	Wahrman et al, 1974 1	Wahrman et al, 1974 2	Patient I.B. 731219	Fraisse, 1975	Patient T.F. 730414	Aula et al, 1973, Fall 1	Aula et al, 1973, Fall 2	Cervenka et al, 1977
Schwangerschaftsverlauf normal	o	o	o	o	o	o	o	-	+	o	o	+	o	-	o	o	o
Geburt termingerecht	-(39 W.)	o	o	o	o	o	+	37W, S*	+	o	o	+	o	-(38W)	+	-(39W)	o
Geschlecht	♂	♀	♂	♂	♂	♀	♂	♀	♂	♀	♀	♂	♀	♂	♀	♀	♂
Geburtsgewicht (g)	2630	o	o	o	o	o	2600	2190	o	o	o	3075	o	3400	3850	1800	3120
Geburtslänge (cm)	o	o	o	o	o	o	o	o	o	o	o	51	o	52	o	45	o
Kopfumfang bei der Geburt (cm)	o	o	o	o	o	o	o	o	o	o	o	o	o	34	o	31	o

*Sectio

Abb. 40: Normdaten der Kindesentwicklung*)

Mittelwerte (± Standardabweichung)
Der Normalbereich (Mittelwert ± 2x Standardabweichung) entspricht weitgehend dem Bereich zwischen der 3. und der 97. Perzentile

Tragzeit Wochen post menstruationem	Länge mm	Gewicht g	Kopfumfang mm
26	355(20)	950(150)	240(15)
27	366(20)	1050(150)	250(15)
28	378(30)	1200(200)	260(20)
29	390(30)	1350(300)	270(20)
30	405(30)	1500(300)	280(20)
31	418(30)	1700(300)	290(20)
32	430(30)	1850(300)	300(20)
33	440(30)	2050(350)	308(20)
34	450(30)	2250(400)	315(20)
35	465(30)	2400(500)	323(20)
36	480(30)	2600(550)	330(15)
37	490(25)	2900(500)	338(15)
38	500(20)	3100(500)	343(15)
39	505(20)	3300(500)	348(15)
40	510(20)	3450(450)	351(14)
41	515(20)	3550(450)	352(14)

*) aus: Palitzsch, Dieter
Systematik der praktischen Pädiatrie
für Ärzte und Studenten
Daten - Fakten - Übersichten
Georg Thieme Verlag Stuttgart, 1975

Zur Kopfform machten 6 Autoren Angaben; in 5 dieser Fälle war eine Brachycephalie vorhanden. Eine Microcephalie lag in 3 der 4 Fälle mit Angaben hierzu vor. 2 von 3 Fällen mit Angaben über die Stirn wiesen eine Vorwölbung auf. In einem Fall wurde ein Hydrocephalus gefunden, in 2 Fällen große Fontanellen bzw. breite Nähte.

In 9 der 10 Fälle mit Angaben zur Lidachsenstellung zeigte diese eine Neigung nach außen oben (mongoloide Lidachsenstellung). In 8 von 9 Fällen mit Angaben lag ein Epicanthus vor. In 4 der 6 Fälle mit Angaben zum Augenabstand soll ein Hypertelorismus vorliegen. Nach Smith und Berg (1976) liegt beim DOWN-Syndrom oft kein Hypertelorismus, sondern vielmehr ein verminderter Pupillenabstand vor (s. 2.2.1.1.2.). Der falsche Eindruck des Hypertelorismus entsteht nach de Grouchy und Turleau häufig, wenn ein bilateraler Epicanthus den inneren Augenwinkel verdeckt. Von den hier angeführten 5 Fällen mit Hypertelorismus haben 4 gleichzeitig einen Epicanthus.

4 der 8 Fälle mit Angaben über die Iris hatten Brushfield-spots. In einem von 2 Fällen wurde ein Strabismus gefunden.

In 8 der 9 Fälle mit Angaben über die Nase wurde über einen flachen Nasensteg, in 2 von 5 Fällen über eine kleine Nase berichtet.

In 2 Fällen wurde ein kleiner Mund beschrieben, in 5 der 6 angegebenen Fälle ein hoher schmaler Gaumen. In einem von 3 Fällen mit Angaben zur Zunge lag eine Protrusio vor, in 2 weiteren Fällen konnte eine vorstehende Zunge auf Fotos erkannt werden. In 4 Fällen wurde eine vergrößerte Zunge angegeben, in 2 von 5 Fällen war die Zunge auffällig faltig oder gefurcht. In 3 der 4 Fälle mit Angaben über die Unterkieferregion lag eine Micrognathie vor.

In 8 von 9 Fällen mit Angaben über die Ohren waren diese dysplastisch; in einem Fall lag ein enger äußerer Gehörgang vor.

In 4 von 6 angegebenen Fällen war der Hals kurz bzw. breit.

Die in 8 Fällen vorgenommenen Untersuchungen des Herzens ergaben in 4 Fällen einen Herzfehler, der in einem Fall im Alter von 5 Monaten, in einem zweiten Fall im Alter von 6 Monaten zum Tode führte.

Angaben zu den Genitalien waren in 2 Fällen vorhanden; ein hypoplastisches männliches Genitale wurde in einem Fall angegeben und war in einem 2. Fall auf einem Foto zu erkennen. In 2 anderen Fällen wurde ein Kryptorchismus beschrieben.

Angaben über die Handform waren in 5 Fällen vorhanden, in 4 davon wurden die Hände als kurz und breit bzw. klein beschrieben. Der gleiche Befund konnte in einem anderen Fall auf Fotos erkannt werden. In 4 von 6 Fällen wurden kurze Finger angegeben, ebenfalls in 4 Fällen ein kurzer 5. Finger. Eine Klinodaktylie des 5. Fingers war in keinem der 3 angegebenen Fälle vorhanden. In einem Fall wurde über eine partielle Syndaktylie aller Finger berichtet.

In 4 Fällen wurden Angaben zur Fuß- und Zehenform gemacht; in 3 dieser Fälle waren Füße und/oder Zehen kurz und breit bzw. klein. In 6 der 8 angegebenen Fälle war der Zwischenraum zwischen der ersten und der zweiten Zehe verbreitert (Sandalenlücke). Eine bilaterale Syndaktylie der Zehen 2/3 und 4/5 lag in einem Fall vor.

In allen 11 Fällen wurden die Patienten auf Vierfingerfurchen untersucht, die in 6 Fällen vorhanden war. In einem Fall wird über eine fehlende zweite Beugefurche am 5. Finger, in einem über eine Sandalenfurche berichtet.

Angaben über die Zahl der Ulnarschleifen auf den Fingerbeeren wurden in 8 Fällen gemacht; in 4 Fällen lagen 10 Ulnarschleifen vor, je einmal 9, 6, 4 und 3 Ulnarschleifen. In 9 Fällen war die Lokalisation der axialen Triradii angegeben; in 6 Fällen waren distale vorhanden (t' oder t"). Ein erhöhter atd-Winkel wurde in 3 von 4 Fällen gefunden. In 6 Fällen lagen Angaben über die Interdigitalräume vor. 4 dieser Fälle wiesen im III. Interdigitalraum eine Distalschleife auf, bei einem weiteren konnte eine Distalschleife im III. Interdigitalraum auf dem Hautleisten-Schema erkannt werden. Bei einem Fall lag eine Schleife im IV. Interdigitalraum vor. In 2 Fällen wurde eine kleine Distalschleife am Hallucalareal gefunden, in einem Fall ein Tibialbogen.

In 9 der 10 Fälle mit Angaben lag eine Muskelhypotonie vor, die bei 3 dieser Patienten nur leicht ausgeprägt war. Von überstreckbaren Gelenken oder überdehnbaren Bändern wurde in 5 Fällen berichtet.

In einem Fall wurde eine erhöhte Aktivität der Superoxyd-Dismutase angegeben.

Distale Trisomie 21q: Tab. 5.2.5.2.: Phänotypstigmatisierung (Dysmorphiezeichen und Fehlbildungen) ①

+ als vorhanden beschrieben
- als nicht vorhanden beschr.
o keine Angaben
x keine Angaben, aber vorhanden (Fotos)
± schwach ausgeprägt

	Aula et al, 1973, Fall 4	O'Donnell et al, 1975 1	O'Donnell et al, 1975 2	Williams et al, 1975 1	Williams et al, 1975 2	Williams et al, 1975 3	Raoul et al, 1976	Pfeiffer et al, 1977, Fall 1	Poissonnier et al, 1976	Wahrman et al, 1974 1	Wahrman et al, 1974 2	Patient I.B. 731219	Fraisse, 1975	Patient T.F. 730414	Aula et al, 1973, Fall 1	Aula et al, 1973, Fall 2	Cervenka et al, 1977
Geschlecht	♂	♀	♂	♂	♂	♀	♂	♀	♂	♀	♀	♂	♀	♂	♀	♀	♂
Alter bei der Befunderhebung	0,9J				20J		1Mon.	7Mon.	8 4/12J			11Mon	4J	7Wo	10J	6J	3Mon.
Gewicht (kg)	6,3				o		o	6,420	23			9	o	o	22,7	22,3	4,990
Größe (cm)	68				o		o	64	118,5			74	o	o	121	116	63
Kopfumfang (cm)	43				o		o	42	52,7			47	o	o	49,5	48	40
Lit.Stelle: DOWN-Syndrom	+	+	+	+	+		+	+		+		+		+			+
milderes od. atypisches DOWN-S									+		+		+		+	+	
Brachycephalie/flacher Hinterkopf	+	Kongreßbericht; keine Phänotypbeschreibung		+			o	o	-	beide Mädchen im Kindesalter gestorben; keine weiteren Angaben		+	o	o	+	+	o
Microcephalie	+			o			o	o	-			o	o	o	+	+	o
gewölbte Stirn/Stirnhöcker	o			o			o	o	-			+	o	o	o	±	o
Hydrocephalus	o			o			o	o	-			+	o	o	o	o	o
große Fontanellen/breite Nähte	o			o			o	+	o			+	o	o	o	o	o
mongoloide Lidachsenstellung	+			+			+	+	-			+	o	+	+	+	+
Epicanthus	+			+			+	+	-			+	o	+	+	+	+
Hypertelorismus	+			o			+	o	-			o	o	o	+	+	-
Brushfield-spots	+			o			+	-	-			-	o	o	±	-	+
Strabismus	o			o			-	o	o			+	o	o	o	o	o
flacher Nasensteg	+			o			+	+	+			-	o	+	±	+	+
kurze/breite/kleine Nase	+			o			-	-	o			-	o	o	o	+	o

Distale Trisomie 21q: Tab. 5.2.5.2.: Phänotypstigmatisierung (Dysmorphiezeichen und Fehlbildungen) ②

+ als vorhanden beschrieben
- als nicht vorhanden beschr.
o keine Angaben
x keine Angaben, aber vorhanden (Fotos)
± schwach ausgeprägt

	Aula et al, 1973, Fall 4	O'Donnell et al, 1975 1	O'Donnell et al, 1975 2	Williams et al, 1975 1	Williams et al, 1975 2	Williams et al, 1975 3	Raoul et al, 1976	Pfeiffer et al, 1977, Fall 1	Poissonnier et al, 1976	Wahrman et al, 1974 1	Wahrman et al, 1974 2	Patient I.B. 731219	Fraisse, 1975	Patient T.F. 730414	Aula et al, 1973, Fall 1	Aula et al, 1973, Fall 2	Cervenka et al, 1977
kleiner Mund	o			o	o	o	o	o	o			+	o	o	o	+	o
hoher schmaler Gaumen	+			o	o	o	o	+	+			o	o	+	+	-	o
vorstehende Zunge	o			o	o	o	o	o	x			-	o	x	+	-	o
vergrößerte Zunge	+			o	o	o	o	+	+			o	o	o	+	o	o
gefurchte/faltige Zunge	-			+	o	o	o	o	o			o	o	-	+	-	o
Micrognathie	o			+	o	o	o	o	+			o	o	o	o	+	-
dysplastische Ohren	+			+	+	+	+	+	+			+	o	o	+	-	+
enger äußerer Gehörgang	o			o	o	o	o	o	+			o	o	o	o	o	o
kurzer breiter Hals	+			+	+	+	o	o	-			o	o	o	+	-	o
Herzfehler	+			+	+	+*)	-	-	o			-	o	o	-	-	+*)
hypoplastisches Genitale	o			x	x	+	o	o	-			o	o	o	o	o	o
Kryptorchismus	o			o	o	o	o	o	o			+	o	o	o	o	+
kurze/breite/kleine Hände	+			o	o	o	o	o	+			x	o	+	+	-	o
kurze Finger	+			o	o	o	o	o	±			o	o	+	+	-	-
kurzer 5. Finger	o			+	+	o	+	+	+			o	o	o	o	+	o
Klinodaktylie	-			o	o	o	o	o	-			o	o	o	-	o	o
Syndaktylie	o			+	+	o	o	o	o			o	o	o	o	o	o
kurze/breite/kleine Füße/Zehen	+			o	o	o	o	o	+			o	o	o	+	-	o
Sandalenlücke	+			o	o	+	o	o	±			+	o	+	+	-	-
Syndaktylie	+			o	o	+	o	o	o			o	o	o	o	o	o
							*)gest. 5. Mon.										*)gest. 6. Mon.

Distale Trisomie 21q: Tab. 5.2.5.2.: Phänotypstigmatisierung (Dysmorphiezeichen und Fehlbildungen) ③

+ als vorhanden beschrieben
- als nicht vorhanden beschr.
o keine Angaben
x keine Angaben, aber vorhanden (Fotos)
!+ schwach ausgeprägt

	Aula et al, 1973, Fall 4	O'Donnell et al, 1975 1	O'Donnell et al, 1975 2	Williams et al, 1975 1	Williams et al, 1975 3	Raoul et al, 1976	Pfeiffer et al, 1977, Fall 1	Poissonnier et al, 1976	Wahrman et al, 1974 1	Wahrman et al, 1974 2	Patient I.B. 731219	Fraisse, 1975	Patient T.F. 730414	Aula et al, 1973, Fall 1	Aula et al, 1973, Fall 2	Cervenka et al, 1977
Vierfingerfurche	-			+		+	+	-			+	-	+	-	-	+
fehlende 2. Beugefurche am 5. Finger	o			o		+	o	o			o	o	o	o	o	o
Sandalenfurche	o			o		o	o	o			o	o	+	o	o	o
Zahl der Ulnarschleifen	10			4		o	6	2(x)			o	o	10	10	9	10
Position des axialen Triradius	o			distal		t"	t'	t→13			o	t,t"bds	t"bds	t	t	t",t""
erhöhter atd-Winkel	o			o		o	o	o			o	o	+	+	-	+
interdigitale Schleife III(IV)	+			o		o	+	x			o	o	+	-	-(+)	+
Hallucalareal:kleine Distal-Schleife	o			o		o	+	o			o	o	+	o	o	o
Tibialbogen	o			+		o	-	o			o	o	-	o	o	o
Muskelhypotonie	+			o		+	+	!+			+	!+	!+	-	+	+
überstreckbare Gelenke/überdehnbare Bänder	+			o		o	o	+			o	o	o	+	+	+
SOD-Aktivität erhöht	o			o		o	o	+			o	o	o	o	o	o

Abb. 41: Alter, Größe und Gewicht der Patienten mit distaler Trisomie 21q

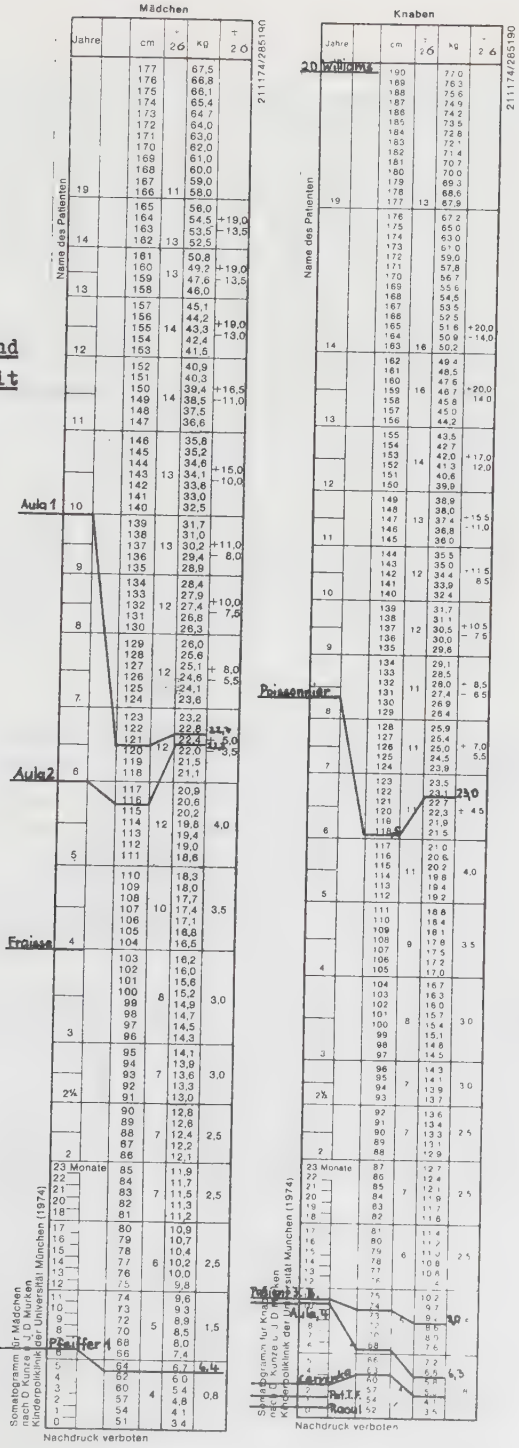

Zusammenfassung: Die Auswertung der klinischen Angaben von 11 Fällen mit distaler Trisomie 21q ließ keine Phänotyp-Stigmata erkennen, die von denen des DOWN-Syndroms aufgrund freier Trisomie 21 abweichen. Die im allgemeinen für charakteristisch gehaltenen Merkmale waren auch hier in den meisten Fällen erwähnt, wie z.B. Brachycephalie, mongoloide Lidachsenstellung, Epicanthus, flacher Nasensteg, dysplastische Ohren, kurze Hände und Finger, Vierfingerfurche, Sandalenlücke oder Sandalenfurche, erhöhte Zahl von Ulnarschleifen, distale axiale Triradii.

Allerdings ist aufgrund der großenteils unvollständigen Angaben keine Aussage darüber möglich, ob einige oder bestimmte Stigmata bei der partiellen Trisomie fehlen oder schwächer ausgeprägt sind.

Insgesamt kann aufgrund der Fallbeschreibungen angenommen werden, daß der typische "mongoloide" Habitus bei allen mit Ausnahme des Patienten mit Trisomie nur des proximalsten Abschnittes von 21q22 (q22.1 und evtl. q22.2) (Poissonnier et al, 1976) vorhanden war.

5.2.5.3. Körperliche und geistige Entwicklung (Tab. 5.2.5.3.)

Da zwei Patienten im Alter von 5 bzw. 6 Monaten verstorben sind, lagen zur Entwicklung neben den eingangs erwähnten sechs Patienten auch bei diesen beiden keine Angaben vor, so daß Daten maximal in neun Fällen erwartet werden konnten.

In 3 von 7 Fällen mit Angaben war die körperliche Entwicklung, in 5 von 6 Fällen die stato- bzw. psychomotorische Entwicklung verzögert.

In 4 von 5 Fällen war die geistige Entwicklung sicher retardiert, in 3 weiteren Fällen mangels Angaben schwer zu beurteilen, aber wahrscheinlich verzögert.

Insgesamt entsprechen die Angaben den Befunden beim DOWN-Syndrom, wenn auch gerade bei der körperlichen und geistigen Entwicklung eine verhältnismäßig große Variabilität festzustellen ist.

Distale Trisomie 21q: Tab. 5.2.5.3.: Körperliche und geistige Entwicklung

(Normwerte) + als vorhanden beschrieben - als nicht vorhanden beschr. o keine Angaben x keine Angaben, aber vorhanden (Fotos) ± schwach ausgeprägt ? Beurteilung wegen zu wenig Angaben nicht möglich	Aula et al, 1973, Fall 4	O'Donnell et al, 1975 (1, 2)	Williams et al, 1975 (1, 3)	Zaoui et al, 1976	Pfeiffer et al, 1977, Fall 1	Poissonnier et al, 1976	Wahrman et al, 1974 (1, 2)	Patient I.B. 731219	Praisse, 1975	Patient D.P. 730414	Aula et al, 1973, Fall 1	Aula et al, 1973, Fall 2	Cerrecka et al, 1977
Alter bei der Befunderhebung	0,9J		20J	1Mon.	7Mon.	8 4/12J		11Mon	4J	7Wo	10J	6J	3Mon
Gewicht (kg)	6,3		o	o	6,420	23		9	o	o	22,7	22,3	4,990
Größe (cm)	68		o	o	64	118,5		74	o	o	121	116	63
Kopfumfang (cm)	43		o	o	42	52,7		47	o	o	49,5	48	40
Verzögerte körperl. Entwicklung / Zwergwuchs	+		o	o	-	x		-	o	?	+	-	+
Muskelhypotonie	+		o	+	+	±		+	o/+	±	-	+	+
Überstreckbare Gelenke, Bänder	+		o	o	o	+		o	o	o	+	+	+
Umdrehen (ab 1,5. Monat)	o		o	Im Alter von 6 Monaten verstorben	o	o		o	o	o	o	o	Im Alter von 5 Monaten verstorben
Aufsitzen (ab 6. ")	0,9J		o		o	o		2,5J	o	8Mon	o	1,6J	
Stehen (ab 12. ")	o		o		o	o		3J	o	o	o	o	
Gehen (ab 12. ")	o		o		o	18Mon		4J	o	o	1,5J	o	
Blasen- und Darm-Kontrolle (ab 3J)	o		o		o	o		o	o	o	o	o	
Verzögerte statomot. Entwicklung	?		o		+	x?		+	+	-	+	+	
Sprechen v. Wörtern (ab 14 Mon)	o		o		o	3-5J		4J	o	leicht	2J	o	
Sprechen v. Sätzen (ab 2 1/4J)	o		o		o	8J		o	o	retard.	4J	3J	
IQ	o		37/6J		o	0,50		o	60	100	60	30	
EQ	o		o		o	o		o	o	100	o	o	
Verzögerte geistige Entwicklung	o		?x		+	x?		+	x?	-	±+	+	

6. DISKUSSION

Die unter Punkt 3 gestellten Fragen zur Karyotyp-Phänotyp-Korrelation bei partieller Trisomie 21q werden im folgenden anhand der Fälle von Tandem-Translokationen und distaler Trisomie 21q21 oder 21q2200→qter diskutiert.

6.1. Klinik

Zunächst sollen die Probleme bei der Erfassung und Bewertung der DOWN-Syndrom-Merkmale erörtert werden.

6.1.1. Variabilität der Ausprägung des DOWN-Syndroms

Beim DOWN-Syndrom ist eine große Variabilität in allen Phänotyp-Merkmalen (einschließlich Hautleisten) und in den geistigen Entwicklungsmöglichkeiten bekannt, was dazu verleiten kann, anhand von einzelnen, fehlenden oder vorhandenen Merkmalen eine Einordnung z.B. als "Vollbild" oder als "mildere Form" eines DOWN-Syndroms vorzunehmen. Dies liegt besonders dann nahe, wenn auch der zytogenetische Befund bei einem Patienten "untypisch" ist.

Für die Diagnose "DOWN-Syndrom" sind jedoch nicht Vorhandensein oder Fehlen einzelner Stigmata entscheidend, sondern eine Merkmalskombination, die das äußere Erscheinungsbild des Patienten, die Hautleistenbefunde und die körperliche und geistige Entwicklung beinhaltet.

6.1.1.1. Typische Musterkombination der Hautleisten

Einfacher als viele Phänotyp-Merkmale, weil einfacher zu beurteilen, sind die Hautleisten-Befunde zu erheben. Da bei den Hautleisten Indices vorliegen, die die Häufigkeit bestimmter Musterkombinationen beim DOWN-Syndrom im Gegensatz zu Kontrollgruppen angeben (z.B. Walker-Index, der die Kombination von 16 Merkmalen erfaßt), läßt sich hier eine Einordnung innerhalb der charakteristischen Grenzen einfach vornehmen (s. 5.1.2. und Abb. 33).

6.1.1.2. Typische Kombination der körperlichen Merkmale

Bereits in den fünfziger Jahren bemühten sich mehrere Untersucher, Listen mit den typischen DOWN-Syndrom-Merkmalen zu erstellen (u. a. Øster, 1953, Levinson et al, 1955), um die klinische Diagnose

Abb. 42: Die 25 häufigsten Merkmale beim DOWN-Syndrom
(nach Lee und Jackson, 1972)

1. Brachycephalie
2. Mongoloide Lidachsenstellung
3. Epicanthus
4. Blepharitis oder Konjunctivitis
5. Brushfield-spots
6. Nystagmus
7. Flache Nasenwurzel
8. Offenstehender Mund
9. Abnorme Größe, Form und Stellung der Zähne
10. Vorstehende Zunge
11. Gefurchte Zunge
12. Hochgewölbter Gaumen
13. Schmaler Gaumen
14. "Gefaltetes" Ohr, abgeflachte Helix
15. Kurzer Hals
16. Überflüssige Nackenhaut
17. Kurze und breite Hände
18. Kurzer 5. Finger, mit oft nur einer Beugefurche
19. Einwärts gebogener 5. Finger
20. Vierfingerfurche
21. Sandalenlücke
22. Angeborener Herzfehler
23. Herzgeräusch
24. Überstreckbarkeit der Gelenke
25. Muskelhypotonie

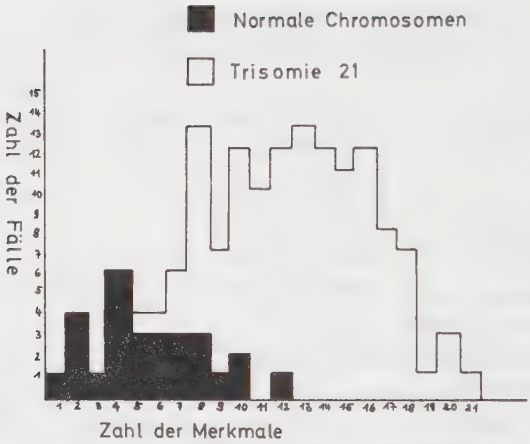

Abb. 43: Verteilung der Individuen mit normalen Chromosomen (dunkel) und Trisomie 21 (hell) nach der Anzahl der körperlichen Merkmale. Keiner der Trisomie 21 Patienten hatte weniger als 5, keiner der Normalen mehr als 12 Merkmale.

(nach Lee und Jackson, 1972)

des DOWN-Syndroms zu erleichtern.

1972 zählten Lee und Jackson die an 150 Patienten erhobenen 25 häufigsten Stigmata des DOWN-Syndroms auf (s. Abb. 42). Dabei stellten sie fest, daß bei Patienten mit weniger als fünf Merkmalen die Diagnose zytogenetisch nicht bestätigt werden konnte, während kein Patient mit mehr als 12 Stigmata einen normalen Karyotyp aufwies (s. Abb. 43).

Solche Listem können die Diagnose nicht vorwegnehmen. Sie zeigen jedoch, wie wichtig es einerseits ist, die Befunde vollständig zu erheben, andererseits das Vorhandensein oder Fehlen einzelner Merkmale nicht über- oder unterzubewerten. DOWN-Syndrom-typisch ist eine Kombination von Merkmalen, unabhängig davon, um welche dieser typischen Merkmale es sich im einzelnen handelt.

6.1.1.3. Typische Kombination der geistigen und psychomotorischen Merkmale

Gerade auf dem Gebiet der geistigen, sozialen und psychomotorischen Entwicklung der Patienten mit DOWN-Syndrom liegen oft auffallend gute Testergebnisse vor, die in einigen Fällen Anlaß gaben, Patienten als "leichteres" oder "atypisches" DOWN-Syndrom zu bezeichnen. Man sollte aber auch hier einzelne Befunde, die von den normalerweise beim DOWN-Syndrom erwarteten nach oben abweichen, nicht überbewerten, sondern neben IQ auch Sprache, Motorik und Sozialverhalten betrachten. In den meisten Fällen zeigen sich in der Kombination die für das DOWN-Syndrom typischen Abweichungen vom Normalen. Darüberhinaus ist zu berücksichtigen, daß sich die Entwicklung bei den DOWN-Syndrom-Patienten, die geistig etwas weniger schwer behindert sind als andere, durch optimale Förderung in manchen Fällen unerwartet gut beeinflussen läßt, wie es der zweite der eigenen Fallberichte zeigt.

Neben der Umgebung und den sich daraus ergebenden Förderungsmöglichkeiten spielen sicher auch Erbfaktoren eine Rolle, die bewirken, daß manche mongoloide Kinder die Voraussetzungen für eine begrenzte Förderbarkeit mitbringen, die anderen mongoloiden Kindern fehlen.

Daß ein hoher IQ vom zytogenetischen Befund unabhängig ist, mit

Ausnahme von Mosaiken, zeigt der Fall eines Kindes mit freier Trisomie 21 und DOWN-Syndrom, das einen IQ von 98 hat (persönliche Mitteilung Frau Dr. Lamby, Kinderzentrum München).

6.1.2. In der Literatur als "atypisch" oder "milder" bezeichnete Fälle von DOWN-Syndrom

Mehrere der in dieser Arbeit untersuchten Fälle waren von den Autoren als untypisch, oder als leichtere Form eines DOWN-Syndroms bezeichnet worden. Nach den vorher genannten Kriterien konnten sie jedoch alle mit einer Ausnahme als typisches DOWN-Syndrom eingeordnet werden (s. auch 5.2.).

Die Patientin von Bartsch-Sandhoff und Schade (1973) hatte ein DOWN-Syndrom aufgrund einer Tandem-Translokation (s.Tab. 5.2.1.).

DOWN-Syndrom-typisch:	"leichtere" Form wegen:
Patientin für ihr Alter etwas zu klein und zu leicht; geringe Schrägstellung der Lidachsen; rechts hochliegende, zum medialen Augenwinkel stark herabgezogene Deckfalte; eingesunkene Nasenwurzel; offener Mund; vergrößerte Zunge; schmaler hoher Gaumen; abgeflachter Hinterkopf; kurze breite Hände; links distaler Triradius mit atd-Winkel=93°; leichte Muskelhypotonie; überstreckbare Gelenke; verzögerte geistige und motorische Entwicklung.	keine Vierfingerfurche; außer erhöhtem atd-Winkel links keine DOWN-Syndrom-typischen Hautleisten.

Für ein "typisches" DOWN-Syndrom spricht sowohl das Foto der Patientin (s. Abb. 35), als auch die Tatsache, daß sie 10 der nach Lee und Jackson für das DOWN-Syndrom typischen Merkmale aufweist.

Der Patient von Jernigan et al. (1974) hatte ebenfalls ein DOWN-Syndrom aufgrund einer Tandem-Translokation. Er besaß zu seinen typischen Merkmalen noch einige ungewöhnliche (s. 5.2.1.).

DOWN-Syndrom-typisch	DOWN-Syndrom-untypisch
Retardierung der geistigen und körperlichen Entwicklung; Systolicum; Brachycephalie; niedrige Nasenwurzel; dysplastische Ohren; schräge Lidachsenstellung; großer, häufig offenstehender Mund mit großer, vorstehender,gefurchter Zunge ohne Mittelfurche; partielle Syndaktylie der Finger 2, 3 und 4 links, 2 und 3 rechts; Vierfingerfurche rechts, links ähnliche Furche; kurze stummelige Zehen; Sandalenlücke; Syndaktylie der Zehen 2 und 3 beidseits.	Ausgemergelter Körper; spitz zulaufende erste und zweite Finger; leichte Hyperplasie der medialen Augenbrauenanteile.

Auch dieser Patient weist 10 der von Lee und Jackson angeführten Merkmale auf und fällt somit unter den Bereich der Variabilität des DOWN-Syndroms.

Die Patientin von Fraisse (1975) hatte ein DOWN-Syndrom aufgrund einer perizentrischen Inversion am Chromosom 21 (s. 5.2.3.).

DOWN-Syndrom-typisch:	"partielles" DOWN-Syndrom wegen:
Muskelhypotonie; distale axiale Triradii.	keine Vierfingerfurche; nur mässige Hypotonie; mäßige psychomotorische Retardierung; IQ mit 4 Jahren ≈ 60; "exzellentes" Sozialverhalten.

Wegen der knapp gehaltenen Angaben ist eine Beurteilung nach den Zeichen von Lee und Jackson nicht möglich. Alle von der Autorin angeführten Merkmale, die für eine nur partielle Ausprägung des DOWN-Syndroms sprechen sollen, lassen sich jedoch , mit Ausnahme der fehlenden Vierfingerfurche, ebensogut als typisch bezeichnen.

Aula et al. (1973) beschrieben zwei Patientinnen mit Trisomie des Chromosoms 21 mit Ausnahme der Bande 21q21, die nicht als atypisch bezeichnet werden, aber es wird betont, daß sie weniger Stigmata bzw. einen höheren IQ als ein volles DOWN-Syndrom haben (s. 5.2.4.).

DOWN-Syndrom-typisch	Zeichen für die "mildere" Form
Fall 1: Leichte psychomotorische Retardierung; Brachycephalie; Microcephalie; kleine, leicht dysplastische Ohren; schräge Lidspalten; Hypertelorismus; bilateraler Epicanthus; Brushfield-spots; breite, niedrige Nasenwurzel; hoher Gaumen; grosse gefurchte, vorstehende Zunge; kleines Kinn; kurzer Hals; kleine, kurze Hände, Finger und Füße; axiale Triradii in der Mittelhand; erhöhte atd-Winkel; 10 Ulnarschleifen; Sandalenlücke; Überstreckbarkeit der Gelenke; Zwergwuchs.	Relativ hoher IQ.
Fall 2: Bei der Geburt zu leicht; IQ = 30; Hypotonie; überstreckbare Gelenke; Brachycephalie; Microcephalie; leicht vorgewölbte Stirn; flache Nasenwurzel; tiefliegende Augen; Hypertelorismus; Epicanthus; schräge Lidspalten; Ulnarschleifen auf 9 Fingerbeeren.	Weniger Stigmata.

Die Fotos zeigen zwei Kinder, deren Erscheinungsbild an ein DOWN-Syndrom denken läßt. Das erste Kind weist 13, das zweite 7 der Lee- und Jackson-Merkmale auf. Die IQ's liegen in dem für das DOWN-Syndrom typischen Bereich. Dies alles sind Befunde, die den Schluß, die Kinder seien weniger schwer betroffen, eigentlich nicht zulassen.

Anders liegen die Verhältnisse bei dem von Poissonnier et al., (1976) beschriebenen Patienten, der eine partielle Trisomie des Abschnittes 21q2100→q22.1 und evtl. q22.2 hat (s. 5.2.3.).

DOWN-Syndrom-typisch	Fehlende bzw. untypische Zeichen
Breite Nasenwurzel; hochstehende Nasenspitze; dicke Zunge; hochgewölbter Gaumen; hypoplastischer Unterkiefer; überdehnbare Bänder; kurze, breite Hände und Füße; Sandalenlücke; Retardierung; 40 %ige Erhöhung der SOD-Aktivität.	Kein rundes Gesicht; kein flaches Gesichtsprofil; dreieckige untere Gesichtshälfte; ausgeprägter Hinterkopf; weder Brachycephalie noch Microcephalie; normaler Hals; normale Augen; Mund und Ohren normal groß; mäßige Hypotonie; kein Genu valgum; DOWN-Syndrom-untypische Hautleisten (2 Ulnarschleifen, 8 Wirbel).

Der Patient wies 6 der Lee- und Jackson-Merkmale auf, darüberhinaus aber zahlreiche uncharakteristische Merkmale.

6.1.3. Zusammenfassung

Die genannten Autoren (Bartsch-Sandhoff und Schade, 1973, Jernigan et al., 1974, Fraisse, 1975, Aula et al., 1973) hatten die "alte" Hypothese wieder aufgegriffen, daß eine nur partielle Trisomie des Chromosoms 21 auch nur ein "partielles" DOWN-Syndrom bewirke. Diese Vermutung war in den sechziger Jahren entstanden, wo bei mehreren Patienten mit "leichterer" Form eines DOWN-Syndroms ungewöhnliche zytogenetische Befunde (keine freie Trisomie 21) vorlagen, die eine partielle Trisomie vermuten ließen (Ilbery et al., 1961, Hall, 1961, Dent et al., 1963, Finley et al., 1965, Mukerjee und Burdette, 1966, Dekaban und Zelson, 1968, Giorgi et al, 1968, Subrt und Prchlikova, 1970). Aufgrund der noch nicht durchführbaren Bandenfärbungen ist die Zytogenetik bei diesen Fällen zu wenig informativ, um die aufgestellte Hypothese damit zu untermauern bzw. zu widerlegen.

Alle der obengenannten Patienten mit Ausnahme des von Poissonnier et al. beschriebenen können wohl als "typisches" DOWN-Syndrom bezeichnet werden. Der Schluß scheint somit nicht zulässig, daß die partielle Trisomie der Patienten ein inkomplettes DOWN-Syndrom verursache.

Etwas anders stellt sich der Fall von Poissonnier dar, bei dem sowohl DOWN-Syndrom-charakteristische, als auch vom DOWN-Syndrom-typischen Bild abweichende Normalbefunde erhoben wurden.

Berücksichtigt man darüberhinaus die zytogenetischen Befunde, die mit R-, Q- und T-Banden zeigen, daß von der Bande 21q22 nur der proximale Anteil q22.1 und evtl. q22.2 trisom ist, so ließe sich durch diesen Fall am ehesten die Hypothese stützen, daß diese "kleine" partielle Trisomie auch nur einen Teil der Stigmata des DOWN-Syndroms auslöst.

Spekulationen über die Stärke der Phänotyp-Ausprägung bei partieller Trisomie 21q dürften jedoch verfrüht sein, solange nicht ein größeres Patientenkollektiv mit ähnlichen zytogenetischen Befunden ebenso gründlich untersucht wurde, wie der Fall von Poissonnier et al., was auch die Autoren fordern.

6.2. Zytogenetik

6.2.1. Genauigkeit der zytogenetischen Methoden, und Interpretationsmöglichkeiten

Der Schwierigkeit einer möglichst objektiven Erhebung und Dokumentation der phänotypischen Befunde entspricht auf dem Gebiet der Zytogenetik die Schwierigkeit der genauen Segmentanalyse und Bruchpunktidentifizierung bei Chromosomenanomalien. Die G-Bandenfärbungen brachten zwar gegenüber den konventionellen Färbungen enorme Fortschritte, genügen aber heute bei den gestiegenen Anforderungen an die Genauigkeit der Banden- und Bruchpunktidentifizierung meist nicht mehr.

Während für Routineuntersuchungen meist eine G-Bandenfärbung ausreicht, sollten bei Beschreibungen neuer Syndrome oder Abgrenzung von Banden bzw. Unterbanden zumindest zusätzlich R-Banden gefärbt werden. Zur detaillierten Segmentanalyse sind darüberhinaus Prophase-Chromosomen erforderlich, um durch die stärkere Streckung der Chromosomen einzelne Banden in Unterbanden unterteilen zu können, wie es bei der Bande 21q22 bei guten Färbungen möglich ist (s. Abb. 44; Methode beschrieben von Viegas-Pequinot und Dutrillaux, 1978).

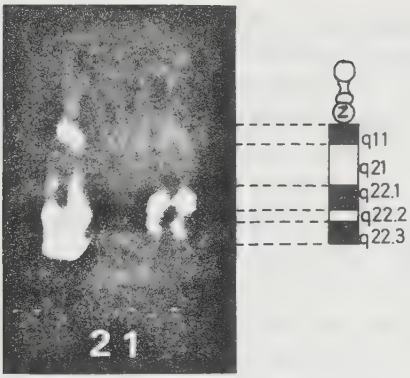

Abb. 44: Prophasen und R-Bandenfärbung am Chromosom 21. Unterteilung der hellen R-Bande 21q22 in drei Unterbanden.
(Aus Viegas-Pequinot und Dutrillaux, 1978)

Solange Chromosomen nur mit G-Banden gefärbt werden, sind in einzelnen Fällen verschiedene Interpretationen der Befunde möglich, die eine Beantwortung mancher Fragestellungen erschweren. Als Beispiel kann man die Tandem-Translokationen anführen, die in dieser Arbeit dazu beitragen sollten, das "mongoloide" Segment nach distal abzugrenzen. In einem typischen Tandem-Chromosom 21/21 befindet sich in der G-Bandenfärbung in der Mitte eine helle Zone, die sich aus Teilen der Banden q22 zusammensetzt. Welche Teile dieser beiden Banden aber trisom sind, oder ob der helle Bereich nur aus einer Bande q22 besteht, wie bei der Patientin von Hagemeijer und Smit (1977) (s. Abb. 36), läßt sich nur feststellen, wenn R- bzw. T-Bandenfärbungen an Prophasechromosomen durchgeführt werden.

6.2.2. Abgrenzung des "mongoloiden" Segments

Aufgrund dieser wenig abgesicherten Befunde bei Tandem-Translokationen ließ sich eine Segmentabgrenzung nach distal nur willkürlich vornehmen. Ein terminaler Verlust, dessen Größe sich anhand der vorliegenden Fälle nicht bestimmen läßt, ist zu vermuten, da man annimmt, daß sich die beiden Chromosomen nicht unverändert verbinden, sondern daß an beiden Translokations-

partnern Brüche entstehen, die im Falle der Tandem-Translokation subterminal liegen. Um einen Anhaltspunkt über die Segmentgröße zu haben, wurde der im trisomen Zustand ein DOWN-Syndrom verursachende Abschnitt vorläufig als bis zu 21q2207 reichend definiert.

Im Gegensatz zu dieser ungenauen Distalabgrenzung ist die Proximalabgrenzung in 21q2200 durch mehrere Fälle gesichert (Hagemeijer und Smit, 1977, Wahrman et al., 1974, Cervenka et al., 1977, Fall 1 der eigenen Berichte).

Berücksichtigt man den Fall von Poissonnier, so läßt sich eine weitere Einengung des "mongoloiden" Segments auf nur die Unterbande 21q22.1 (und evtl. q22.2) nicht vornehmen, da gerade dieser Patient viele der DOWN-Syndrom-typischen Stigmata vermissen läßt.

Insgesamt ist daher anzunehmen, daß die Gene, die im trisomen Zustand ein DOWN-Syndrom verursachen, zwischen 21q2200 und q2207 liegen, wobei keine Aussage darüber möglich ist, welche Abschnitte dieses Segments für welche Stigmata verantwortlich sind.

Die Lokalisation eines für einen bestimmten Befund verantwortlichen Gens ist bisher nur bei quantitativ erfaßbaren Merkmalen möglich, wie z.B. einer Enzymaktivität. Sinet et al., 1976, untersuchten an verschiedenen vollen und partiellen Trisomien und partiellen Monosomien von Chromosom 21 die Aktivität der Superoxyd-Dismutase (SOD). Sie unterteilten dabei die Bande q22 in die drei Abschnitte q22.1, q22.2 und q22.3, und lokalisierten das Gen für die SOD auf den am weitesten proximal gelegenen dieser drei Abschnitte (21q22.1). Da die SOD bei der vollen Trisomie 21 und bei der partiellen Trisomie der Unterbande q22.1 (s. Fall von Poissonnier et al, 1976) eine 1,5mal so hohe Aktivität zeigt, wie normal, folgerte die Autorengruppe, daß auch die Gene, die die meisten DOWN-Syndrom-Stigmata hervorrufen, auf diesem Abschnitt q22.1 liegen. (s. Abb. 45)



Abb. 45: Schema der proximalen und der distalen Trisomie 21 (R-Banden-Schema nach Sinet et al, 1976)

6.2.3. Beeinflussung des DOWN-Syndrom-Phänotyps durch translokationsbedingte zusätzliche Imbalancen

Nicht nur durch das Vorliegen einer nur partiellen Trisomie könnte der Phänotyp theoretisch beeinflußt werden, sondern ebenso durch zusätzliche translokationsbedingte chromosomale Imbalancen.

In drei der in dieser Arbeit untersuchten Fälle von distaler Trisomie 21q bei DOWN-Syndrom wurden bei reziproken Translokationen zusätzliche partielle Monosomien anderer Chromosomen vermutet (Williams et al., 1975, evtl. 10q26→qter; Raoul et al., 1976, sicher 15q26.2→qter; eigener Fall 1, wahrscheinlich 4q3500→qter).

In allen Fällen handelt es sich bei den fraglich monosomen Abschnitten um die terminale helle G-Bande bzw. Teile davon. In keinem der Fälle konnten Abweichungen vom DOWN-Syndrom-Phänotyp festgestellt werden. Daraus kann man folgern, daß Verluste in den distalen Abschnitten dieser drei Chromosomen den Phänotyp des DOWN-Syndroms nicht beeinflussen, bzw. überhaupt keine phänotypischen Auswirkungen haben. Wenn man diesen Befund auf das Chromosom 21 überträgt, stützt er auch die Annahme, daß die terminalen Verluste bei den an einer Tandem-Translokation beteiligten Chromosomen 21 keine das DOWN-Syndrom verändernden phänotypischen Auswirkungen haben. Nimmt man nämlich einen Verlust an beiden Chromosomen an, liegt zwar der Großteil der Bande 21q22 trisom, das kleine, unbestimmte terminale Stück aber monosom vor.

6.2.4. Zusammenfassung

Die im trisomen Zustand ein DOWN-Syndrom verursachenden Gene liegen wahrscheinlich zwischen 21q2200 und etwa q2207.

Ein Großteil, darunter das Gen für die SOD-Aktivität, befindet sich auf dem proximalen Drittel der Bande q22 (Unterbanden q22.1 und q22.2).

Eine weitere Klärung der Karyotyp-Phänotyp-Korrelation ist zu erwarten, wenn eine größere Anzahl von Patienten mit partiellen Trisomien kleiner Abschnitte innerhalb der Bande 21q22 unter Zuhilfenahme der modernen Färbemethoden untersucht worden ist.

7. ZUSAMMENFASSUNG

Neben zwei eigenen Fällen von distaler Trisomie 21q (21q2200→ qter) wurden zur Abgrenzung des "mongoloiden" Segments sieben Fälle von proximaler, fünfzehn Fälle von distaler Trisomie einschließlich der Fälle von Trisomie 21 mit Ausnahme der Bande 21q21, und fünf Fälle von Trisomien ohne die Telomerregion 21qter untersucht.

Das für den DOWN-Syndrom-Phänotyp verantwortliche Segment liegt etwa zwischen 21q2200 und q2207. Eine Trisomie dieses Abschnittes löst das Vollbild eines DOWN-Syndroms aus, ist also vom Phänotypeffekt her einer freien Trisomie 21 gleichzusetzen. Die meisten Gene werden im proximalen Drittel von 21q22, in den Unterbanden q22.1 und 22.2, vermutet.

LITERATURVERZEICHNIS

1. AIRAKSINEN, E. M. (1973): The metabolism of 5-Ht in mongolism. Abstr. 3rd. Congr. Int. Ass. Sci. Study Ment. Defic. P. 12 (zitiert in Smith und Berg, 1976).
2. ARAKAKI, D. T., SPARKES, R. S.: Microtechnique for culturing leukozytes from whole blood. Cytogenetics 2 (1963) 57-60.
3. AULA, P., LEISTI, J., v. KOSKULL, H.: Partial Trisomy 21. Clinical Genetics 1973: 4: 241-251.
4. BARTSCH-SANDHOFF, M., SCHADE, H.: Zwei subterminale Heterochromatinregionen bei einer seltenen Form einer 21/21 Translokation. Humangenetik 18, S. 329-336 (1973).
5. BERG, J. M., CROME, L., FRANCE, N. E. (1960): Congenital cardiac malformations in mongolism. Brit. Heart J. 22, 331 (zitiert in Smith und Berg, 1976).
6. BORGAONKAR, D.S., GREENE, A. E., CORIELL, L. L.: A (6;21) translocation, unbalanced, 46 chromosomes. Repository identification No. GM-144. Cytogenet. Cell. Genet. 13: 403-405 (1974).
7. BROUSSEAU, K., BRAINERD, H. G. (1928): Mongolism: a study of the physical and mental characteristics of mongolian imbeciles. London: Baillière, Tindall & Cox. (zitiert in Smith und Berg, 1976).
8. CERVENKA, J., GORLIN, R. J., GHOLMAN, R. D.: DOWN-Syndrome due to partial trisomy 21. Clinical Genetics 1977: 11: 119-121.
9. DE LA CHAPELLE, A., KOIVISTO, M., SCHRÖDER, J.: Case Report: Segregating Reciprocal (4;21)(q21;q21) Translocation with Proposita Trisomic For Parts of 4q and 21. Journal of Medical Genetics; Vol. 10, No. 4, 384-389, Dec. 1973.
10. CHEN, H., TYRKUS, M., WOOLLEY, J.: Partial trisomy 21 due to maternal t(12;21) translocation: further evidence that the Down phenotype is related to trisomy of the distal segment of chromosome 21. Excerpta medica, int. congr. series, 397, 116, (1976).
11. COLEMAN, M. (1973): Serotonin in Down's Syndrome. New York, American Elsevier. (zitiert in Smith und Berg, 1976).
12. DEKABAN, A. S., ZELSON, J.: Retardation in a Child with an Extra Submetacentric Chromosome Fragment and Partial Mongolism. J. Ment. Defic. Res. 12, 216-225, (1968).
13. DENT, T., EDWARDS, J. H., DELHANTY, J. A.: A partial mongol. Lancet 1963/II, 484-487.
14. DUTRILLAUX, B., LEJEUNE, J.: Sur une nouvelle technique d'analyse du caryotype humain. C. R. Acad. Sci., Paris, 272: 2638-40, 1971.
15. DUTRILLAUX, B.: Nouveau système de marquage chromosomique: les bandes T. Chromosoma 41: 395-402, 1973.
16. EVANS, H. J.: Some Facts and Fancies Relating to Chromosome Structure in Man. Advances in Human Genetics, Vol 8, 347-438 Plenum Press New York/London, 1978.

17. FINLEY, S. C., FINLEY, W. H., ROSECRANS, C. J., PHILLIPS, C.: Exceptional Intelligence in a Mongoloid Child of a Family with a 13-15/Partial Trisomy 21 (D/Partial G) Translocation. The New England Journal of Medicine, Vol 272, No. 21, 1089-92, 1965.

18. FRAISSE, J.: Inversion Pericentrique d'un Chromosome 21. Journal de Génétique Humaine (1975): 107-111.

19. GARSON, O. M., BAIKIE, A. G., PITT, D. B., NEWMAN, N. M.: Down's Syndrome with Translocation-En-Tandem: A Report of Two Unrelated Cases. Aust. Pediatr. J. (1970) 6: 53-56.

20. GIORGI, P. L., PACI, A., CECCARELLI, M., VIZZONI, L.: A new case of incomplete Down-Syndrome with partial trisomy 21. Helv. Pediat. Acta, 1968, 540-545.

21. GIRAUD, F., HARTUNG, M., MATTEI, J.-F., MATTEI, M.-G.: t(7q-;21q+) et Trisomie 21 Familiale. Ann. Génét., 17, Nr. 1, 49-53, 1974.

22. DE GROUCHY, J., TURLEAU, C.: Atlas des maladies chromosomiques. Expansion scientifique francaise, 15, Rue Saint-Benoît, Paris 6e (1977).

23. HABEDANK, M., KAMPE, G.: Familial Translocation t(3p-;21q+) Associated with Both Down's and Sturge-Weber's Syndrome in Unbalanced State. Humangenetik 29, S. 207-216, 1975.

24. HAGEMEIJER, A., SMIT, E. M. E.: Partial Trisomy 21. Further Evidence that Trisomy of Band 21q22 is Essential for Down's Phenotype. Human Genetics 38, 15-23 (1977).

25. HALL, B.: Down's Syndrome (Mongolism) with a Morphological Philadelphia Chromosome. The Lancet, 1963, 558.

26. HEINER, D. C., SEARS, J. W., KNIKER, W. T., (1962): Multiple precipitins to cow's milk in chronic respiratory disease. Amer. J. dis. Child 103, 634. (zitiert in Smith und Berg, 1976).

27. ILBERY, P. L. T., LEE, C. W. G., WINN, S. M.: Incomplete Trisomy in a Mongoloid Child Exhibiting Minimal Stigmata. The Medical Journal of Australia, 1961, 182-184.

28. 13. Informationsblatt über die Dokumentation der Untersuchungen im Rahmen des Schwerpunktprogramms "Pränatale Diagnostik genetisch bedingter Defekte" der Deutschen Forschungsgemeinschaft. Zeitraum 1.5.1973-31.12.1977. Genetische Beratungsstelle der Kinderpoliklinik der Universität München, 1978.

29. JERNIGAN, D., CURL, N., KEELER, C.: Milledgeville Mongoloid: A Rare Karyotype of Down's Syndrome. The Journal of Heredity 65 254-257, 1974.

30. KNÖRR-GÄRTNER, H., HÄRLE, J.: A Modified Method of Culturing Human Amniotic Fluid Cells for Prenatal Detection of Genetic Disorders. Humangenetik 14, 333-334 (1972).

31. KUNZE, D., MURKEN, J.-D.: Diagnostik von Längenalter und Gewichtsalter mit neuen Somatogrammen. In "Der Kinderarzt", Heft 5: 1077-1085, 1974.

32. KURLAND, G. S., FISHMAN, J., HAMOLSKY, M. W., FREEDBERG, A. S., (1957): Radioisotope study of thyreoid function in 21 mongoloid subjects including observations in seven parents. J. Clin. Endocr. 17, 552.
(zitiert in Smith und Berg, 1976).

33. LEE, L. G., JACKSON, J. F.: Diagnosis of Down's Syndrome: Clinical vs. Laboratory. Clinical Pediatrics Vol. 11, No. 6, 353-356, 1972.

34. LENZ, W.: Medizinische Genetik. Georg Thieme Verlag Stuttgart 1976.

35. LEVINSON, A., FRIEDMAN, A., STAMPS, F. (1955): Variability of mongolism. Pediatrics 14, 43.
(zitiert in Smith und Berg, 1976).

36. LOEFFLER, F., SMITH, G. F. (1964): Unpublished observations.
(zitiert in Smith und Berg, 1976).

37. LOPEZ-PAJARES, J., BARREIRO, E., DELICADO, A.: Síndrome de Down por translocatión infrecuente 21/21. An Esp. Pediat.: 9, 553-557, 1976.

38. LU, K. H. (1968): An information and discriminant analysis of fingerprint patterns pertaining to identification of mongolism and mental retardation. Amer. J. Hum. Genet. 20, 24.
(zitiert in Smith und Berg, 1976).

39. MALZBERG, B. (1950): Some statistical aspects of mongolism. Amer. J. Ment. Defic. 54, 226.
(zitiert in Smith und Berg, 1976).

40. MIKKELSEN, M.: Rare Translocation 47,XY,t(12;21) in Down's Syndrome. Human Heredity 24, 160-166, 1974.

41. MORIC-PETROVIC, S., LACA, Z., KALICANIN, P.: Down's Syndrome with an Atypical G/G Translocation Derived from Familial Pericentric Inversion in One Chromosome of the G-Group. J. Med. Genet. 9: 478-82, Dec. 1972.

42. MUKERJEE, D., BURDETTE, W. J.: A Familial Minute Isochromosome. Amer. J. Hum. Genet. Vol. 18, No. 1, 62-69, 1966.

43. MURKEN, J.-D., CLEVE, H.: Humangenetik. Ferdinand Enke Verlag Stuttgart, 1975.

44. NAIMAN, J. L., OSKI, F. A., MELLMAN, W. J. (1965): Phosphokinase activity of erythrocytes in mongolism. Lancet 1, 821.
(zitiert in Smith und Berg, 1976).

45. NEU, R. L., VOORHESS, M. L., GARDNER, L. J.: A Case of 47,XX, (21q-)+ with some Stigmata of Down's Syndrome and an IQ of 77. Journal of Medical Genetics (1971) 8, 528-529.

46. NIEBUHR, E.: Down's Syndrome. The Possibility of a Pathogenetic Segment on Chromosome No. 21. Humangenetik 21, S. 99-101, 1974.

47. O'DONNELL, J. J., HALL, B. D., CONTE, F. A., ROMANOWSKI, J. C., EPSTEIN, C. J.: Down's Syndrome: Localization of Locus to Distal Portion of Long Arm of Chromosome 21. Pediat. Res., 1975, 315.

48. ØSTER, J. (1953): Mongolism. Copenhagen: Danish Science Press Ltd.
(zitiert in Smith und Berg, 1976).

49. PALITZSCH, D.: Systematik der praktischen Pädiatrie für Ärzte und Studenten. Daten - Fakten - Übersichten. Georg Thieme Verlag Stuttgart, 1975.

50. PARIS CONFERENCE (1971): Standardization in human cytogenetics. Birth Defects: Original Article Series VIII: 7, 1972 The National Foundation, New York.

51. PARIS CONFERENCE (1971) SUPPLEMENT (1975): Standardization in human cytogenetics. Cytogenet. Cell. Genet. 15(4) 1975: 201-238.

52. PENROSE, L. S. (1967): Studies of mosaicism in Down's Anomaly. Ment. Retard. G. A. Jervis, ed. Springfield: Charles C. Thomas. (zitiert in Smith und Berg, 1976).

53. PFEIFFER, R. A., KESSEL, E. K., SOER, K. H.: Partial trisomies of chromosome 21 in man. Two new observations due to translocations 19;21 and 4;21. Clinical Genetics, 1977: 11: 207-213.

54. POISSONNIER, M., SAINT-PAUL, B., DUTRILLAUX, B., CHASSAIGNE, M., GRUYER, P., DE BLIGNIERES-STROUX, G.: Trisomie 21 Partielle (21q21→21q22.2). Ann. Génét. 19, n°1, 69-73, 1976.

55. POTOTZKY, C., GRIGG, A. E. (1942): A reversion of the prognosis in mongolism. Amer. J. Orthopsychiat. 12, 503. (zitiert in Smith und Berg, 1976).

56. PSCHYREMBEL, W.: Klinisches Wörterbuch. Walter de Gruyter Verlag Berlin, New York, 252. Aufl. 1975.

57. RAOUL, O., CARPENTIER, S., DUTRILLAUX, B., MALLET, R., LEJEUNE, J.: Trisomies partielles du chromosome 21 par translocation maternelle t(15;21)(q26.2;q21). Ann. Génét. 19, n°3, 187-190,1976.

58. RODEWALD, A.: Das Hautleistensystem beim Down-Syndrom. Ein Beitrag zur Differentialdiagnose. Dissertation, München, 1974.

59. ROSECRANS, C. J. (1968): The relationship of normal/21 trisomy mosaicism and intellectual development. Amer. J. Ment. Defic. 72, 562. (zitiert in Smith und Berg, 1976).

60. ROSNER, F., LEE, S. L. (1972): Down's syndrome and akute leukemia: myeloblastic or lymphoblastic? Report of forty-three cases and review of the literature. Amer. J. Med. 53, 203. (zitiert in Smith und Berg, 1976).

61. ROSS, J. D., MOLONEY, W. C., DESFORGES, J. F. (1963): Ineffective regulation of granulopoiesis masquerading as congenital leukemia in a mongoloid child. J. Pediat. 63, 1. (zitiert in Smith und Berg, 1976).

62. SCHIMANEK, P.: Über die Variabilität der Zehenbeeren beim Down-Syndrom. Eine vergleichende Untersuchung an Stichproben aus Süddeutschland. Diplomarbeit, München.

63. SCHMIDT, R., MUNDEL, G., ROSENBLATT, M., KATZNELSON, M. B.-M.: Apparent G-Monosomy, G-Deletion, and Incomplete Down's Syndrome in a Single Family. Journal of Medical Genetics (1972) 9, 457-461.

64. SCHWARZACHER, H. G., WOLF, U.: Methoden in der medizinischen Zytogenetik. Springer-Verlag, Berlin, Heidelberg, New York 1970.

65. SINET, P. M., COUTURIER, J., DUTRILLAUX, B., POISSONNIER, M., RAOUL, O., RETHORE, M.-O., ALLARD, D., LEJEUNE, J., JEROME, H.: Trisomie 21 et Superoxyde Dismutase-1 (IPO-A). Tentative de localisation sur la sous Bande 21q22.1. Experimental Cell Research 97 (1976) 47-55.

66. SMITH, G. F., BERG J. M.: Down's Anomaly. Churchill Livingstone, Edinburgh, London, New York, 1976.

67. STENGEL-RUTKOWSKI, S., WALTHER, J. U., WIRTZ, A., FRANKENBERGER, R., ALBERT, A., MURKEN, J.-D.: Die Chromosomenbanden. Bedeutung für Klinik und zytogenetische Forschung. Münchner Med. Wochenschrift Nr. 19, S. 595-608, 1976.

68. STOELZNER, W. (1919): Zur Ätiologie des Mongolismus. Münchner Med. Wochenschrift 66, 1943.
(zitiert in Smith und Berg, 1976).

69. SUBRT, J., PRCHLIKOVA, H.: An Extra Chromosomal Centric Fragment in an Infant with Stigmata of Down's Syndrome. Journal of Medical Genetics (1970) 7, 407-409.

70. VIEGAS-PEQUIGNOT, E., DUTRILLAUX, B.: Une méthode simple pour obtenir des Prophases et des Prometaphases. Ann. Génét. 21, n°2, 122-125, 1978.

71. VOGEL, W., LÖNING, B.: Identification of a Familial 19/21 Translocation by Q and G Band Patterns. Humangenetik 18, 219-224, 1973

72. WAHLSTRÖM, J., DJERF, S.: A Familial Tandem Translocation (15;21) (q11;q22) in a Case of Down's Syndrome. J. Ment. Defic. Res.: (1976) 20, 171-178.

73. WAHRMAN, J., GOITEIN, R., RICHTER,C., GOLDMAN, B., AKSTEIN, E., CHAKI, R.: The Mongoloid Phenotype in Man is Due to Trisomy of the Distal Pale G-Band of Chromosome 21. Reprinted from: Chromosomes today, Vol. 5. Procedings of the Leiden Chromosome Conference (July 15-17, 1974). Published 1976 by: Israel Universities Press, Jerusalem.

74. WALDEYER, A.: Anatomie des Menschen. Walter de Gruyter Verlag, Berlin, New York, 12. Aufl. 1975, Teil II.

75. WALTHER, J. U., STENGEL-RUTKOWSKI, S., MURKEN, J.-D.: Observations with G-banding of human chromosomes. Reduction of the dye concentration in Soerensen buffered solution is sufficient for demonstrating G-bands. Humangenetik 25, 49-51, 1974.

76. WILLIAMS, J. D., SUMMIT, R. L., MARTENS, P. R., KIMBRELL, P. A.: Familial Down Syndrome Due to t(10;21) Translocation: Evidence that the Down-Phenotype is Related to Trisomy of a Specific Segment of Chromosome 21. The American Journal of Human Genetics; Vol. 27, No. 4, July 1975.

77. ZANKL, H., STENGEL-RUTKOWSKI, S., ZANG, K. D.: The Role of Acrocentric Chromosomes in Nucleolar Organization.
II. Constancy of the Nucleolar Area Independent of the Number of Acrocentric Chromosomes in Meningioma Cell Cultures.
Virchows Arch Abt A Path. Anat; 359 113-119, 1973.

ABBILDUNGSVERZEICHNIS

Abbildung		Seite
1	Schema der Chromosomenbanden nach der Paris-Nomenklatur am Beispiel des Chromosoms Nr. 5 (G-Banden)	6
2	Schematische Darstellung der verschiedenen Translokationsformen	10
3	Schematische Darstellung der parazentrischen und der perizentrischen Inversion	11
4	Verhalten von abnormen Chromosomen in der Meiose Robertson'sche Translokation z.B. t(15;21)	15
5	Verhalten von abnormen Chromosomen in der Meiose Reziproke Translokation z.B. t(4;21)	16
6	Verhalten von abnormen Chromosomen in der Meiose Perizentrische Inversion z.B. inv(21)	17
7	Befunde am Auge	20
8	Befunde am Ohr	21
9	Befunde am Becken	23
10	Hand und Fuß beim DOWN-Syndrom	27
11	Topographie und Nomenklatur der Handfläche	29
12	Topographie und Nomenklatur der Fußsohle	30
13	Hautleistenbefunde an der Hand beim DOWN.Syndrom	32
14	Entwicklungsstadien beim DOWN-Syndrom	37
15	Intelligenzquotienten beim DOWN-Syndrom	38
16	Translokationsformen zwischen zwei Chromosomen Nr.21	42
17	Bruchpunktfestlegung in Bandenmitte	52
18	Bruchpunktfestlegung am Bandenübergang	52
19	Stammbaum des Patienten I. B. 731219	54
20	Indexpatient im Alter von etwa 3 1/2-4 Jahren	55
	Fortsetzung	56
21	Karyogramme der Mutter (II,2)(Peripheres Blut) a: GSL b: RHG t(4;21)(q3500;q2200)	60
22	Karyogramme des Indexpatienten (III,1)(Peripheres Blut) a: GSL b: RHG t(4;21)(q3500;q2200)	61
23	Karyogramm des Feten (III,2)(Fruchtwasser), GSL t(4;21)(q3500;q2200)	62
24	Pathologiebefund des Feten (III,2)	63
	Fortsetzung	64
25	Schema der adjacent-1-Segregation bei der Mutter(II,2)	66
26	Schema der balancierten mütterlichen Translokation t(4;21)(q3500;q2200)	67

Abbildung		Seite
27	Mitoseprotokoll Patient I. B. 731219	68
28	Stammbaum des Patienten T. F. 730414	69
29	Indexpatient im Alter von 17 Monaten	70
30	Karyogramm und G-Y-Gruppe des Indexpatienten (IV,1) (G-Banden-Prophasen) Unbalancierte Inversion inv(21)(p1300;q2200)	73
31	G-Banden-Karyogramm und Satellitenassoziation des betroffenen Chromosoms 21 bei der Mutter (III,2) Balancierte Inversion inv(21)(p1300;q2200)	74
32	Schema der Inversionschromosomen der Mutter und des Indexpatienten	75
33	Hautleisten-Indices des Indexpatienten (IV,1)	77
	Fortsetzung	78
34	Mitoseprotokoll Patient T. F. 730414	79
35	Die Patientin von Bartsch-Sandhoff und Schade	83
36	Schematische Darstellung eines üblichen und des hier vorliegenden Tandem-Translokationschromosoms	88
37	Die Patienten mit proximaler Trisomie 21q	90
38	Die Patienten mit distaler Trisomie 21q	98
39	Die beiden Patientinnen von Aula et al., 1973	102
40	Normdaten der Kindesentwicklung	107
41	Alter, Größe und Gewicht der Patienten mit distaler Trisomie 21q	113
42	Die 25 häufigsten Merkmale beim DOWN-Syndrom	117
43	Verteilung der Individuen mit normalen Chromosomen (dunkel) und Trisomie 21 (hell) nach der Anzahl der körperlichen Merkmale. Keiner der Trisomie 21 Patienten hatte weniger als 5, keiner der Normalen mehr als 12 Merkmale.	118
44	Prophasen und R-Bandenfärbung am Chromosom 21. Unterteilung der hellen R-Bande 21q22 in drei Unterbanden	125
45	Schema der proximalen und der distalen Trisomie 21	126

TABELLENVERZEICHNIS

Tabelle		Seite
5.2.1.	Trisomie des ganzen Chromosoms 21 mit Ausnahme der Telomerregion 21q	85
5.2.2.	Proximale Trisomie 21q (21pter--q21)	91
	Proximale Trisomie 21q (21pter--q21)(Fortsetzung)	92
5.2.3.	Distale Trisomie 21q (21q21--qter)	99
	Distale Trisomie 21q (21q21--qter)(Fortsetzung)	100
5.2.4.	Trisomie 21 unter Ausschluß der Bande 21q21	103
5.2.5.1.	Schwangerschaftsverlauf und Daten bei der Geburt	106
5.2.5.2.	Phänotypstigmatisierung(Dysmorphiezeichen und Fehlbildungen) 1	110
	Phänotypstigmatisierung(Dysmorphiezeichen und Fehlbildungen) 2	111
	Phänotypstigmatisierung(Dysmorphiezeichen und Fehlbildungen) 3	112
5.2.5.3.	Körperliche und geistige Entwicklung	115

Dem Leiter des genetischen Labors der Kinderpoliklinik, Herrn Professor J.-D. Murken, danke ich für die Überlassung des Themas, die Diskussion der Ergebnisse und die Korrektur der Arbeit.

Dem Direktor der Kinderpoliklinik, Herrn Professor H. Spiess, danke ich für die Übernahme des Koreferates.

Mein besonderer Dank gilt Frau Dr. Stengel-Rutkowski für die Einführung in die Problematik, die Anregungen bei der Durchführung, und die Durchsicht der Arbeit.

Den Mitarbeitern des Chromosomenlabors sei gedankt für die Informationen über Präparations- und Färbemethoden sowie die Anleitung und Hilfe bei der Erstellung von Karyogrammen.

Für die Einsichtnahme in Krankenakten und Informationen über die Patienten danke ich den Ärzten der Kinderklinik des Krankenhauses Harlaching und Frau Dr. Lamby vom Kinderzentrum München.

LEBENSLAUF

Am 16. August 1955 wurde ich als zweites Kind des Kaufmanns Dr. phil. Dankwart Rost und seiner Frau Else-Margarete, geb. Kock, in Düsseldorf geboren.

Von 1961-1965 besuchte ich in München die Volksschule an der Rotbuchenstraße. Im Schuljahr 1965/66 trat ich in das Theodolinden-Gymnasium ein, wechselte 1967 an das Theresien-Gymnasium, und 1968 an das Elsa-Brandström-Gymnasium in München-Pasing, wo ich 1974 das Abitur ablegte.

Im Wintersemester 1974/75 nahm ich an der Ludwig-Maximilians-Universität in München das Studium der Physik auf. Im Sommersemester 1975 erhielt ich die Zulassung zum Medizinstudium.

Im Sommersemester 1976 bestand ich das Physikum, im Sommersemester 1977 den ersten Teil, im Sommersemester 1979 den zweiten Teil der Ärztlichen Prüfung.

Die drei Tertiale des Praktischen Jahres verbrachte ich im Städt. Krankenhaus München-Neuperlach (Chirurgie), im Städt. Krankenhaus Rosenheim (Kinderheilkunde) und im Klinikum Großhadern (Innere Medizin).

Den dritten Teil der Ärztlichen Prüfung legte ich im Oktober 1980 mit Erfolg ab.